

# USMF "N. Testemițanu"

## catedra chirurgie orală și maxilo-facială

*Sarcinile și particularitățile chirurgiei  
reconstructive maxilo-faciale.  
Planificarea tratamentului restimulator.*



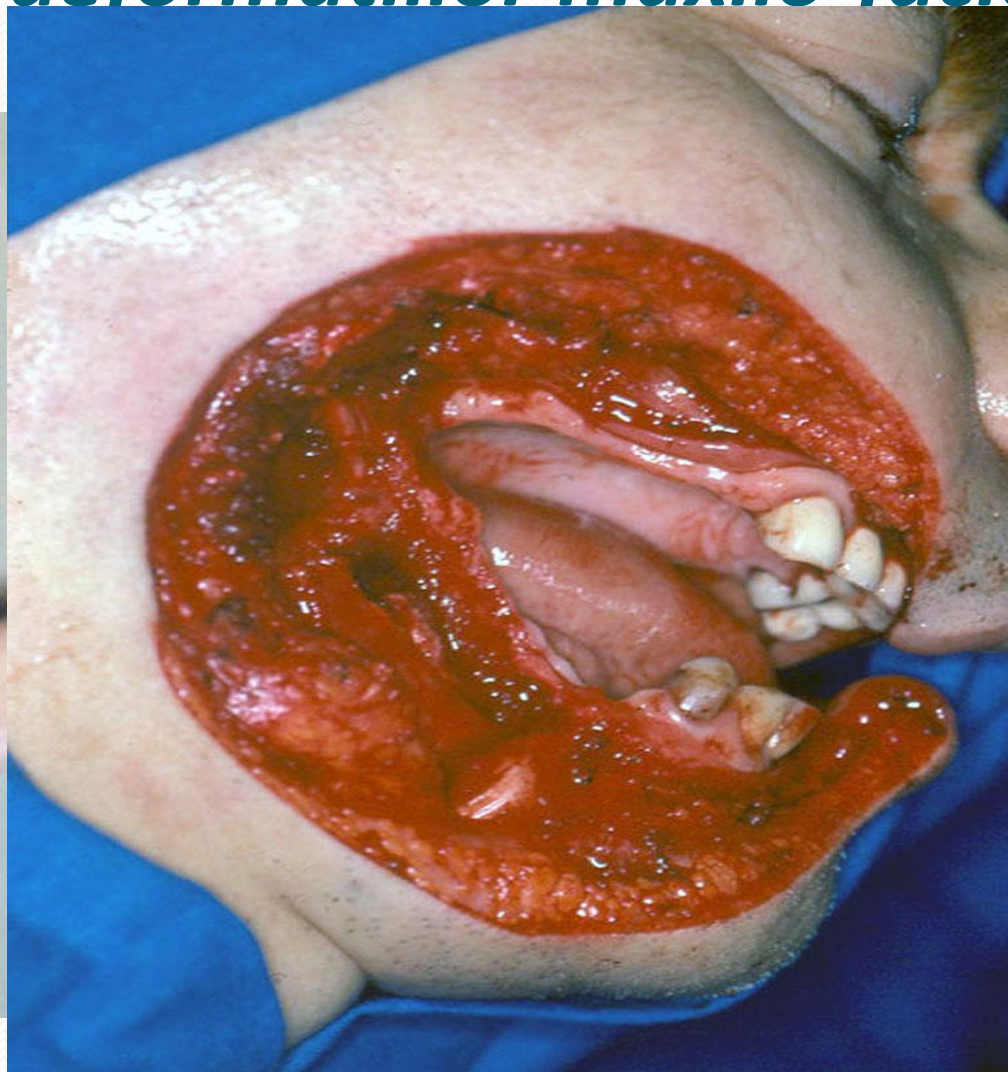
*d.h.ș.m., profesor universitar,  
șef catedra, academician de  
onoare al ASR,  
Șcerbatiuc Dumitru*

*Chișinău 2011*

# *Clasificația clinico-chirurgicală a defectelor și deformațiilor maxilo-faciale*

*După*

1. Tra
2. In
3. In
4. In
5. De
6. De



);

ii;

nas

# *Clasificația clinico-chirurgicală a defectelor și deformațiilor maxilo-faciale*

## *După localizare:*

- 1. Țesuturile moi ale feței;**
- 2. Țesuturile moi și oasele scheletului facial;**
- 3. Țesuturile moi a organelor cavității bucale și a maxilarelor;**
- 4. Țesuturile moi a feței, organelor cavității bucale și a maxilarilor;**
- 5. Țesuturile moi ale feței și a cartilagelor nazale;**
- 6. Țesuturile moi ale feței, cartilagelor nazale și mucoasei cavității bucale.**

# *Clasificația clinico-chirurgicală a defectelor și deformațiilor maxilo-faciale*

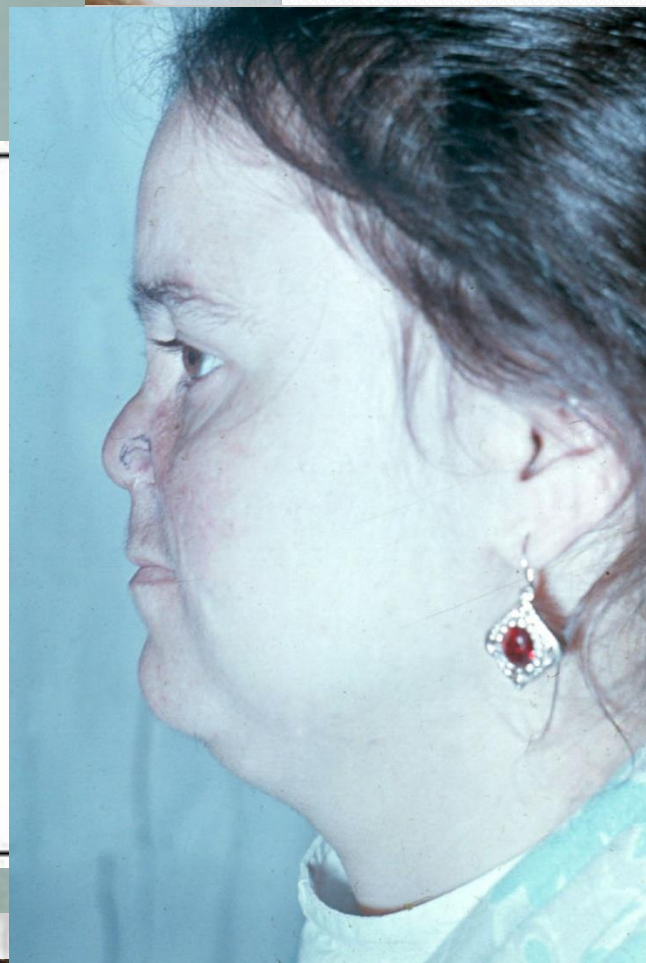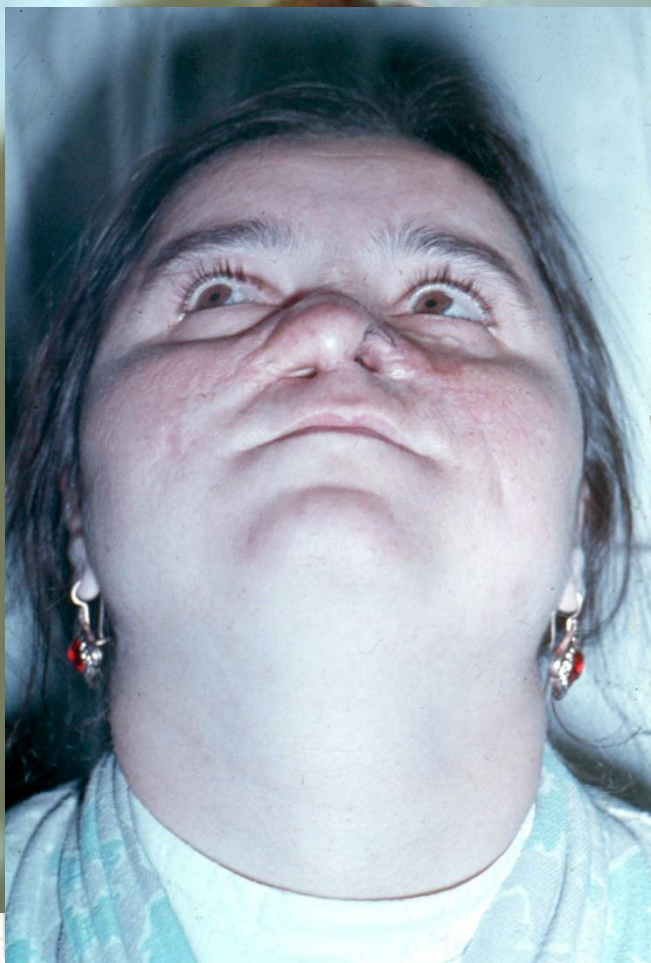## După caracterul dereglărilor

- 1. Dereglările estetice a` feței;**
- 2. Deschiderea dificilă sau indeschiderea completă a cavității bucale și dereglarea mișcării mandibulei;**
- 3. Imposibilitatea sau dificultatea masticației și formării bolului nutritiv;**
- 4. Imposibilitatea sau dificultatea de deglutiție;**
- 5. Imposibilitatea sau dificultatea de fonație;**
- 6. Imposibilitatea sau dificultatea de respirație (asfixii).**

# Clasificația clinico-chirurgicală a defectelor și deformațiilor maxilo-faciale

## Defec

1. D
2. C
3. D
4. M
5. M
6. D
7. D



# *Clasificația clinico-chirurgicală a defectelor și deformațiilor maxilo-faciale*

## *Defectele căpătate a regiunii OMF*

- 1. Trauma mecanică;*
- 2. Trauma termică;*
- 3. Trauma chimică;*
- 4. Procese infecțioase;*
- 5. Operații în caz de tumori;*
- 6. Lezionarea țesuturilor la boala actinică;*
- 7. Tatuajul pielii.*

# ***Pregătirea preoperatorie include:***

- ***Studierea cauzelor defectului;***
- ***Analiza defectului: dimensiune, topografia;***
- ***Studierea țesuturilor care înconjoară defectul;***
- ***Aprecierea stării generale a bolnavului;***
- ***Aprecierea stării sistemului nervos central (5 categorii de bolnavi);***
- ***Aprecierea stării organelor cavității bucale;***
- ***Determinarea rezervelor de țesuturi;***
- ***Studierea posibilităților folosirii țesuturilor din regiuni mai îndepărtate ale corpului cu evidența culorii pielii, existența de păr pe piele, evidențierea țesutului subcutanat;***
- ***Determinarea defectului osos***
- ***Determinarea metodei și aparatelor de fixare;***
- ***Determinarea etapelor de operație;***
- ***Determinarea metodei de presiune a țesuturilor.***

# ***Intervenția chirurgicală***

***Include:***

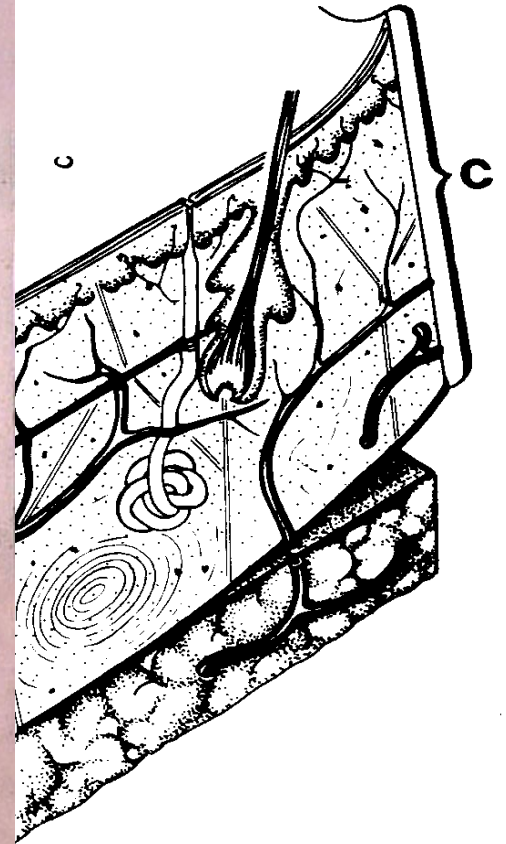
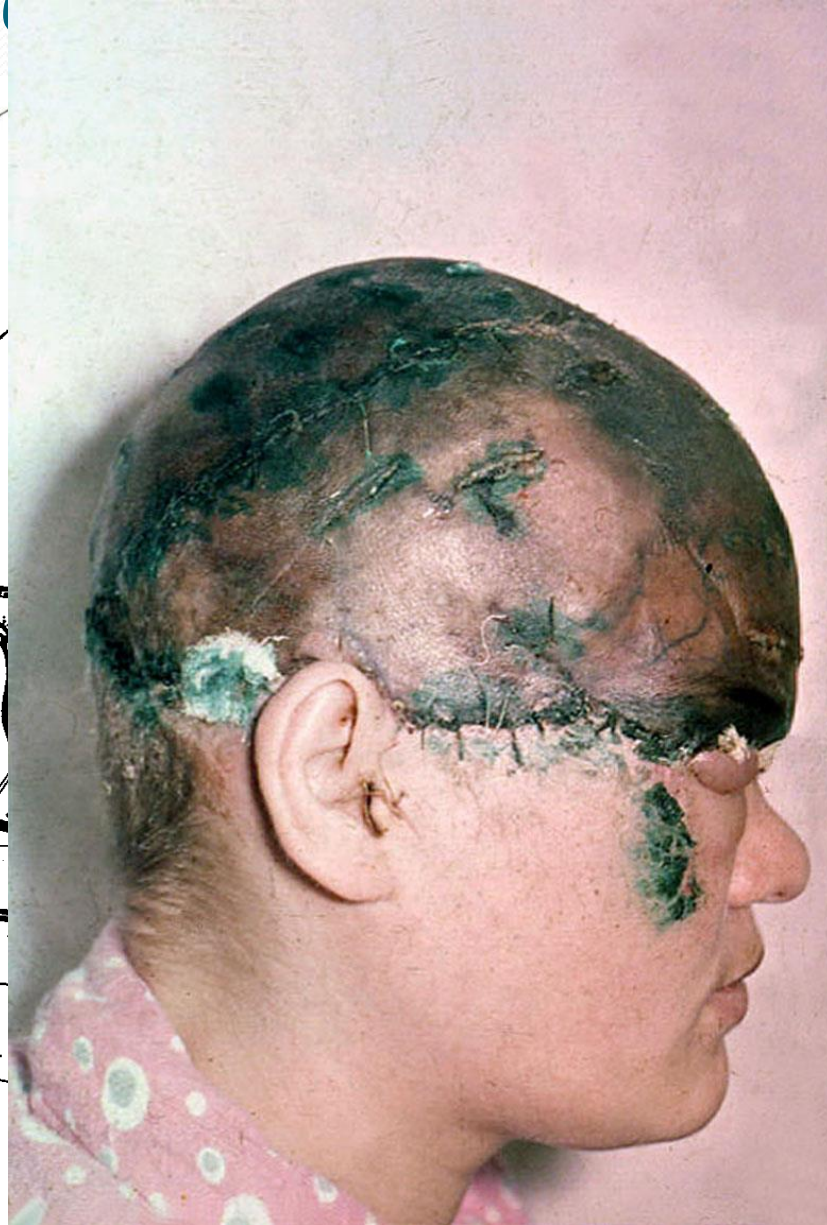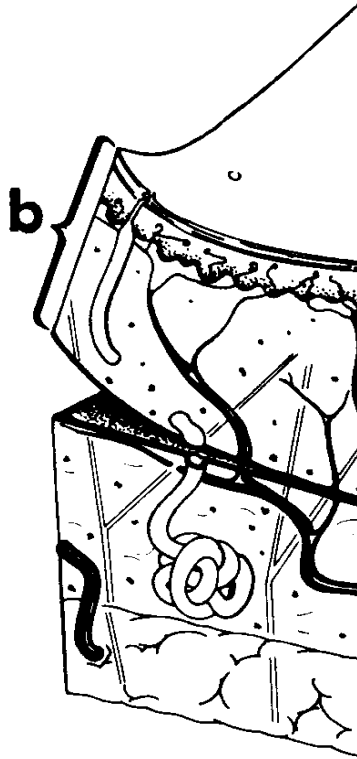
- 1. Etapa principală***
- 2. Etapa operațiilor de corecții***



# *Tipurile principale de operații plastice*

- 1. După izvorul de primire a materialului plastic:*
  - a) Autoplastia cu transplante autogene de la bolnav însuși lui;*
  - b) Plastia cu țesuturi de la un individ din acelaș grup:*
    - izoplastia- plastia de la un individ altuia din frații monoziгоți;*
    - Aloplastia- de la o persoana la alta*
    - Xenoplastia- transplantarea țesuturilor bovine.*

# Tipurile principale de operații



# *Tipurile principale de operații plastice*

## *3) După tipurile de țesuturi:*

- *Plastia de piele;*
- *Plastia oso-cartilaginoasă;*
- *Mioplastia;*
- *Plastia cu țesut adipos;*
- *Plastia de mucoasa;*
- *Neuroplastia;*
- *Plastia de tendoane;*
- *Plastia combinată;*
- *Alte tipuri de plastii.*

# *Tipurile principale de operații plastice*

- 4) După timpul de efectuare a operației și starea țesuturilor-gazdă:*
- a) Plastia primară;*
  - b) Plastia secundară;*
  - c) Plastia defectului primar;*
  - d) Plastia defectului în perioadă de granulație a plăgii.*


# Autoplastia- plastia cu țesuturile pacientului.

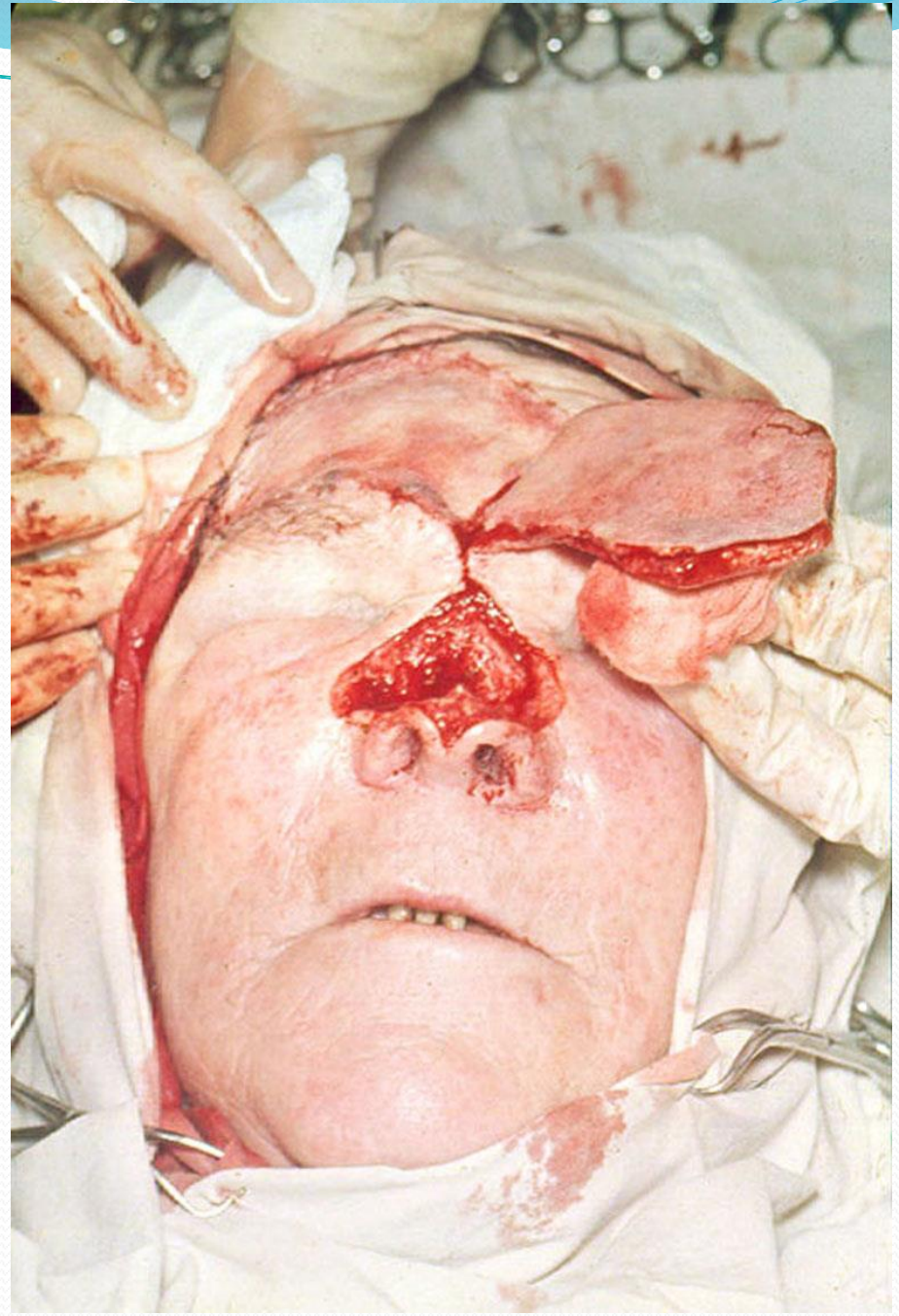
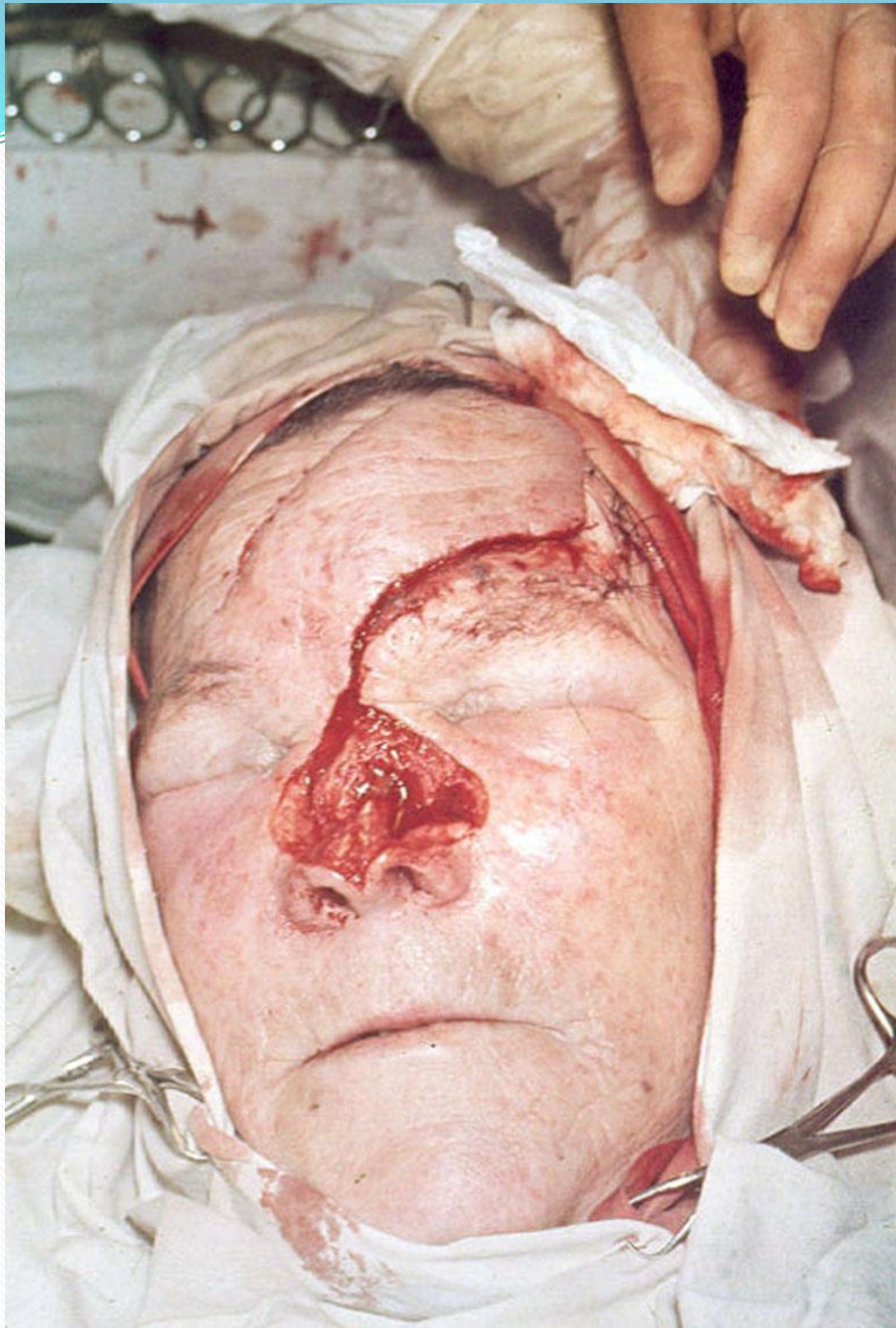Se deosebesc câteva tipuri de autoplastie:

1. Autodermoplastia
2. Formarea lambourilor triunghiulare suplimentare.
3. Plastia prin interpolarea lambourilor
4. Autoplastia din vecinătatea imediată și mediată

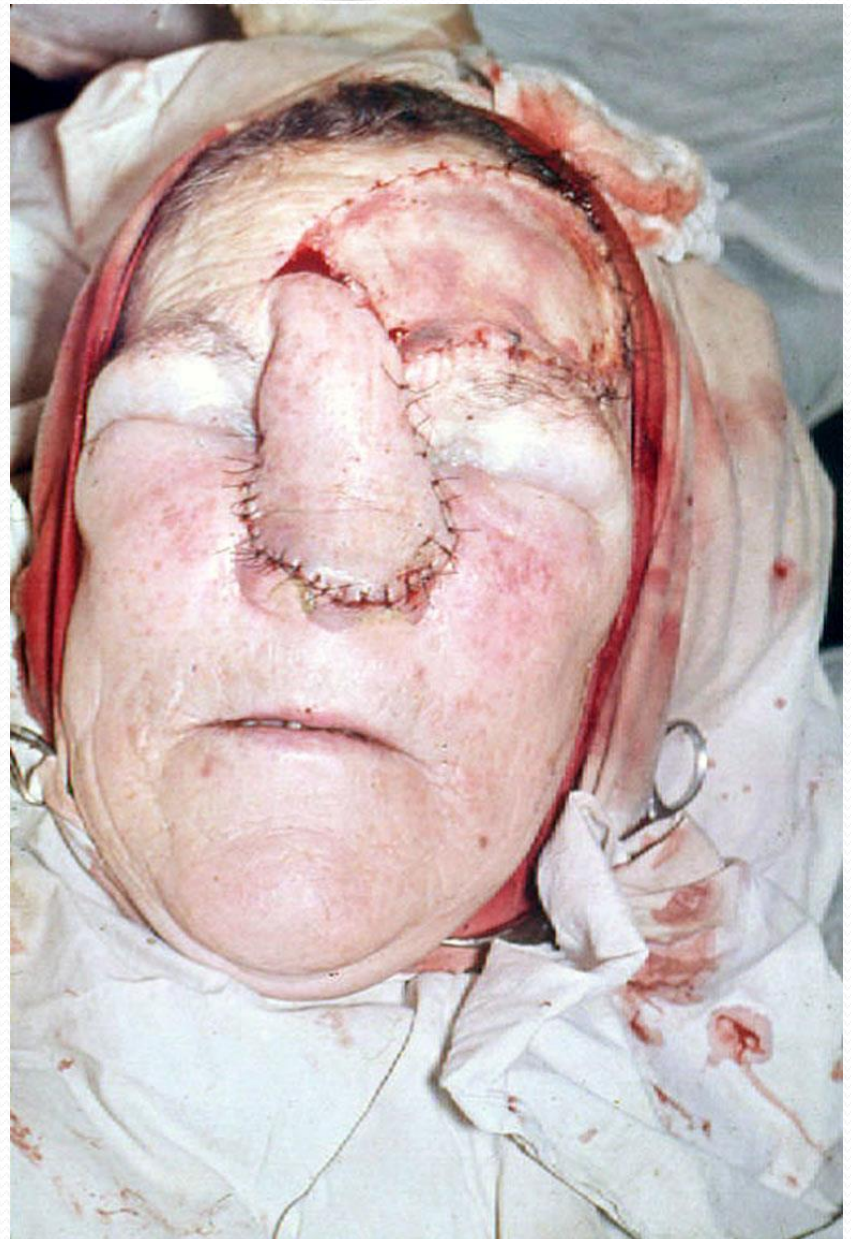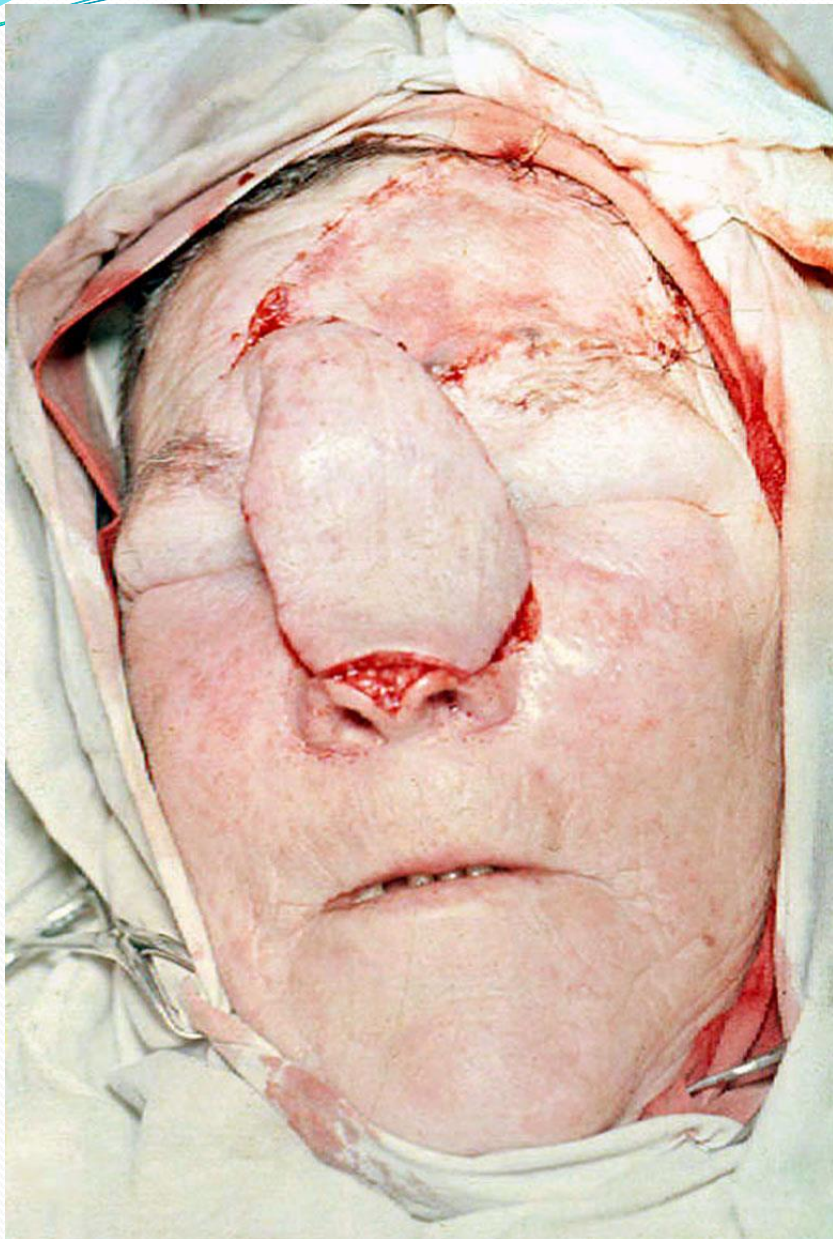
# ***Caz clinic №1***

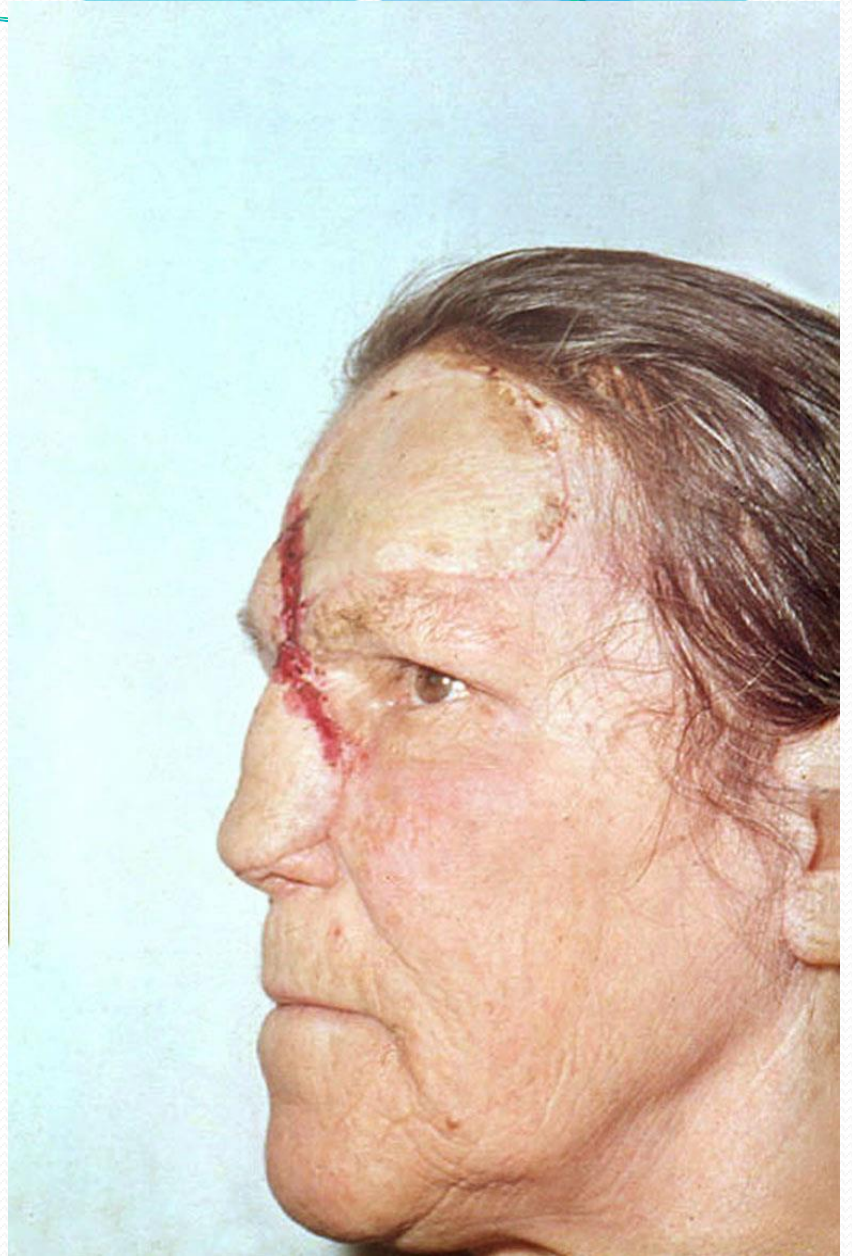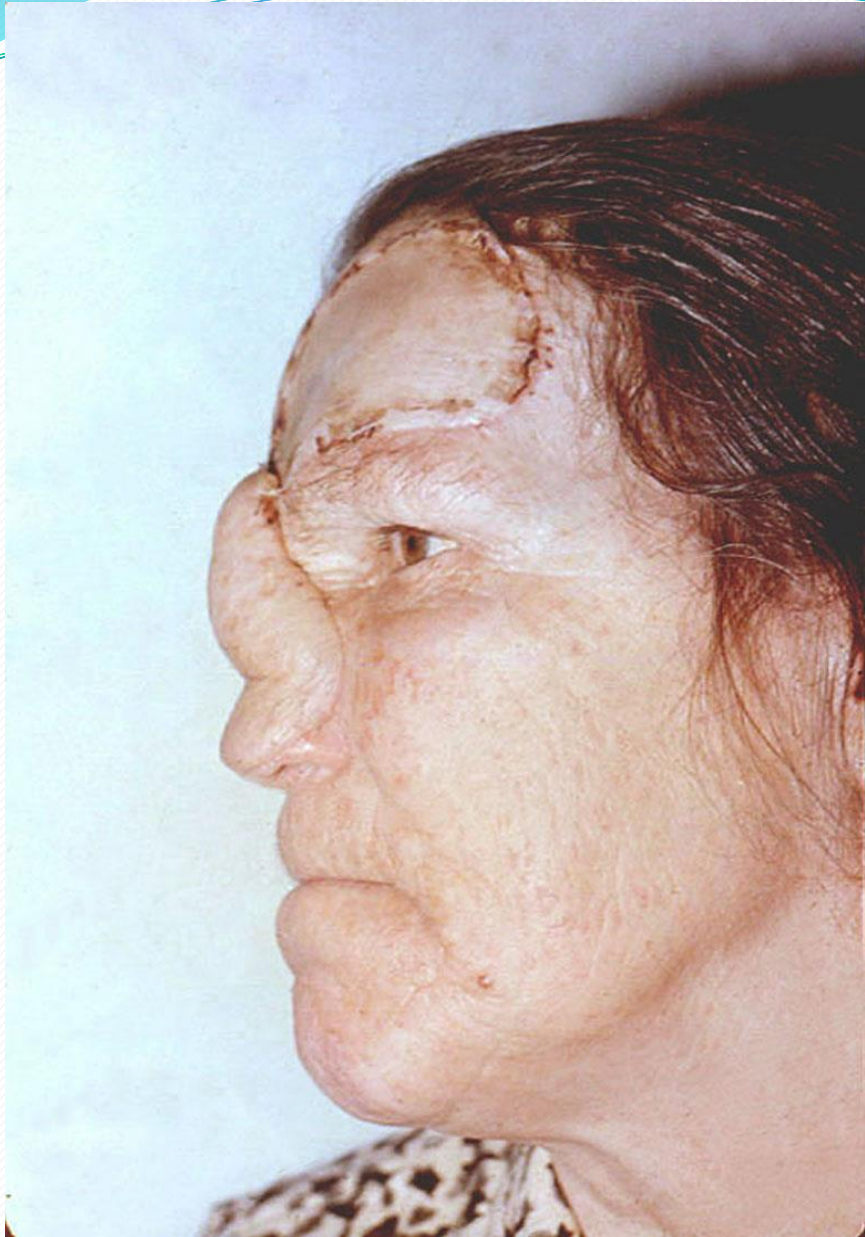***Rinoplastia cu lamboul  
din regiunea frontală***











# *Lamboul tubular Filatov-Gilis*

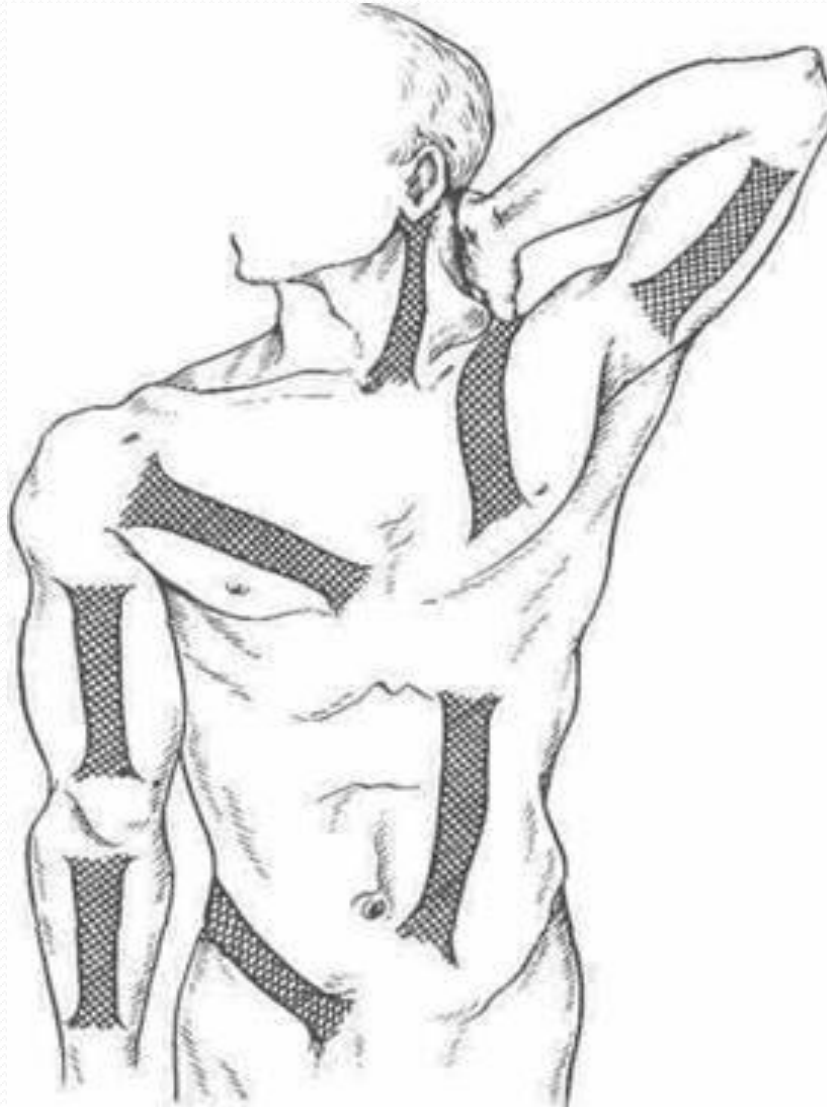## **▣ Avantajele:**

- Se poate prinde și pe regiuni mai puțin irigate;*
- retracția tubului Filatov este relativ redusă;*
- o parte din timpii operatori se poate consuma ambulatoriu;*
- se pot face, la nevoie, întreruperi și amânări multiple ;*
- necesită minimum de pansamente între timpii operatori;*
- tubul cutanat este flexibil*

## **▣ Dezavantajele:**

- Perioada îndelungată de tratament chinuitor*

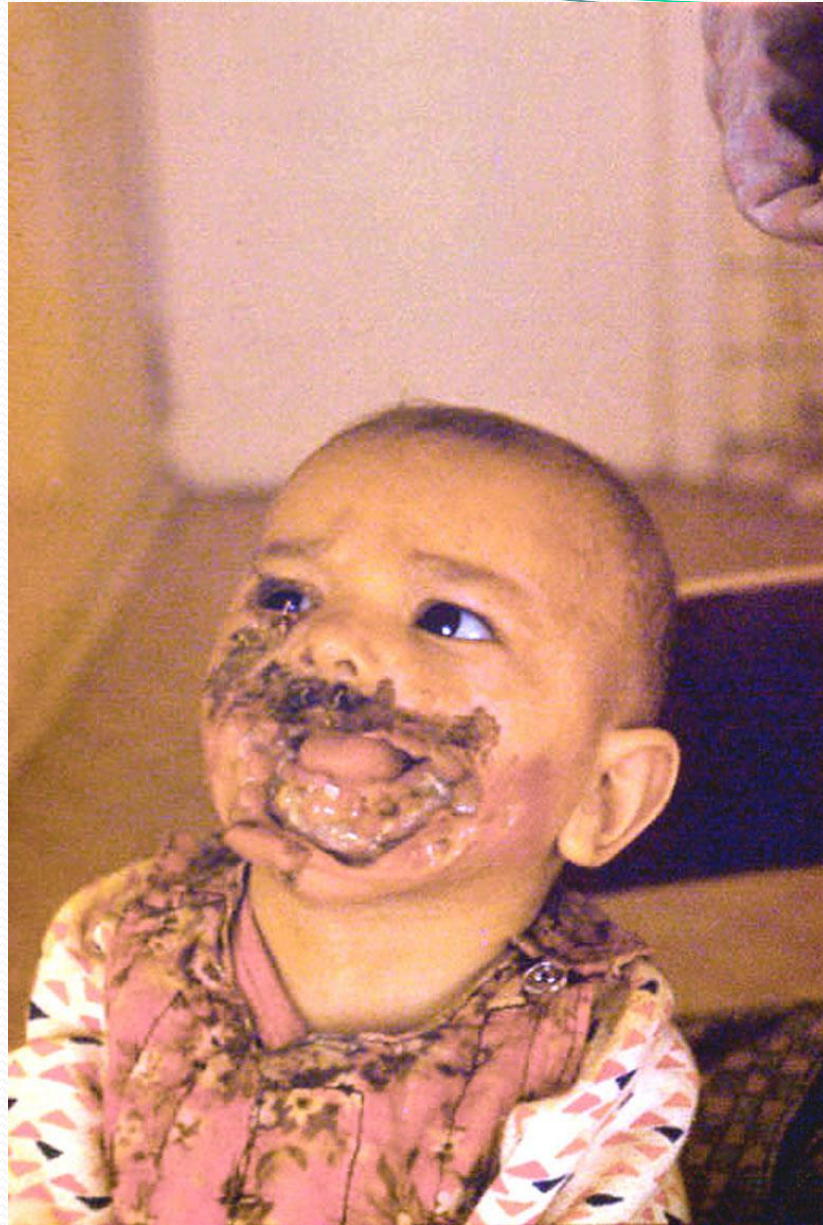# ***Zonele favorabile pentru formarea tubului Filatov***

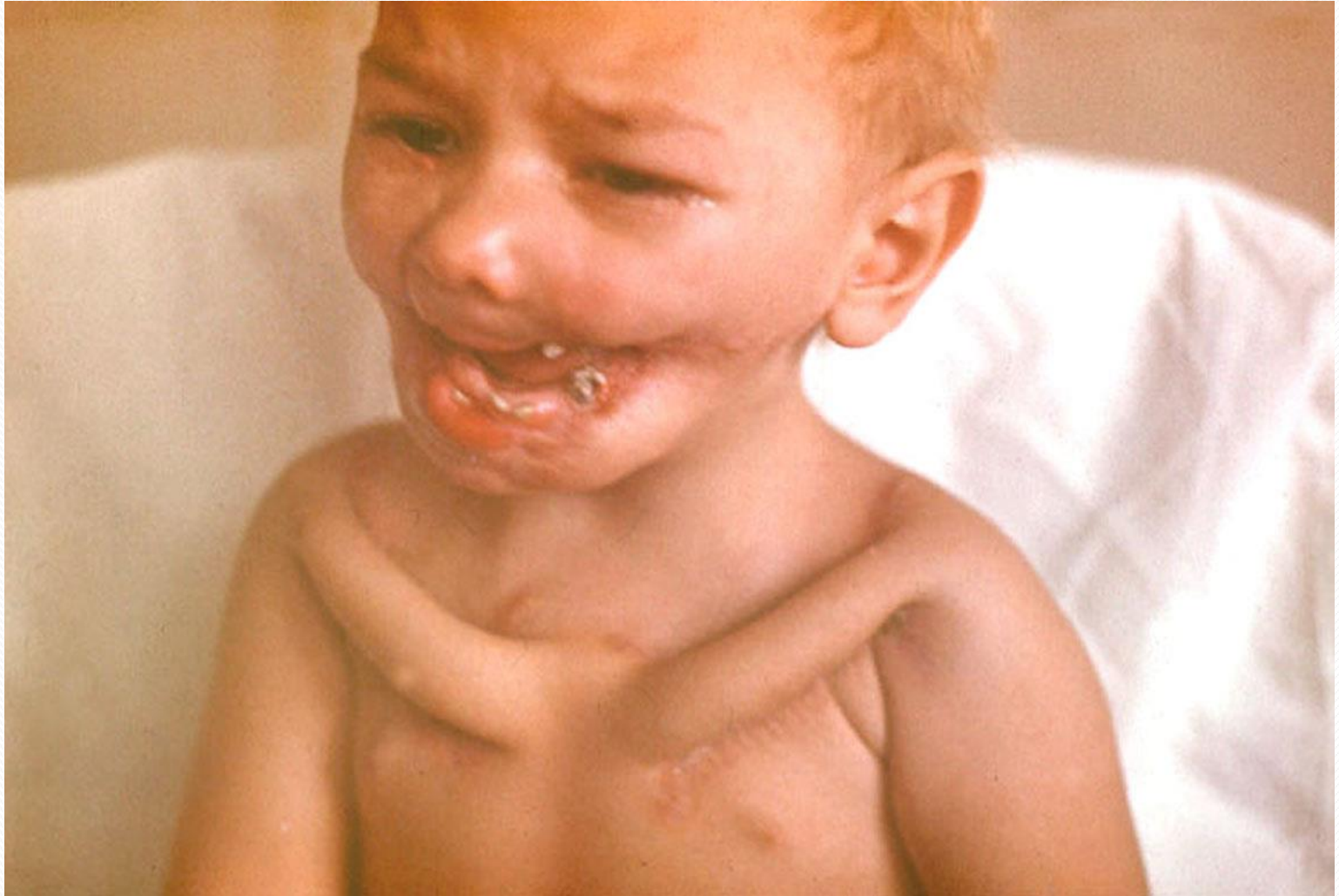

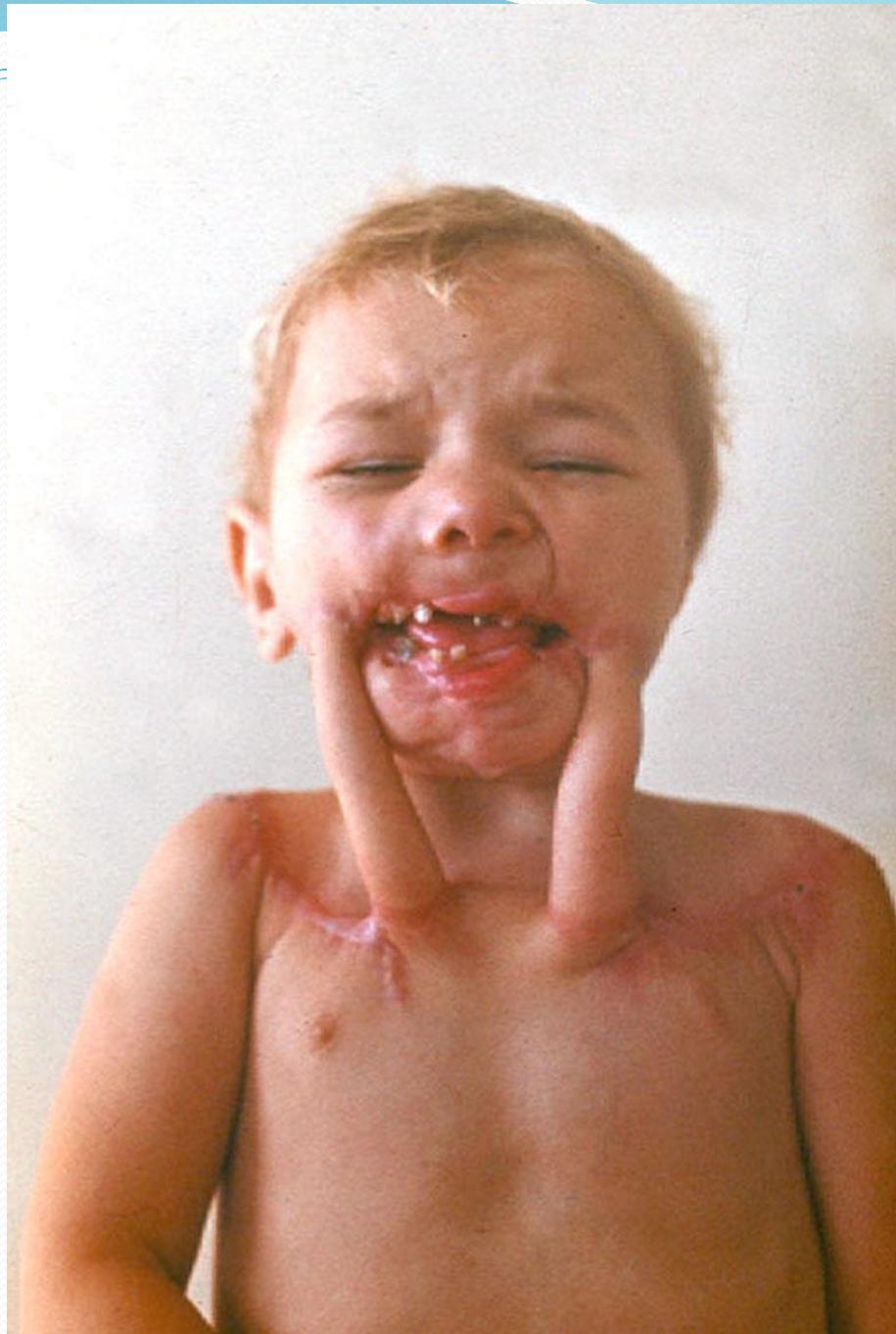# *Caz clinic №2*

*Plastia cu  
ajutorul tubului  
Filatov*

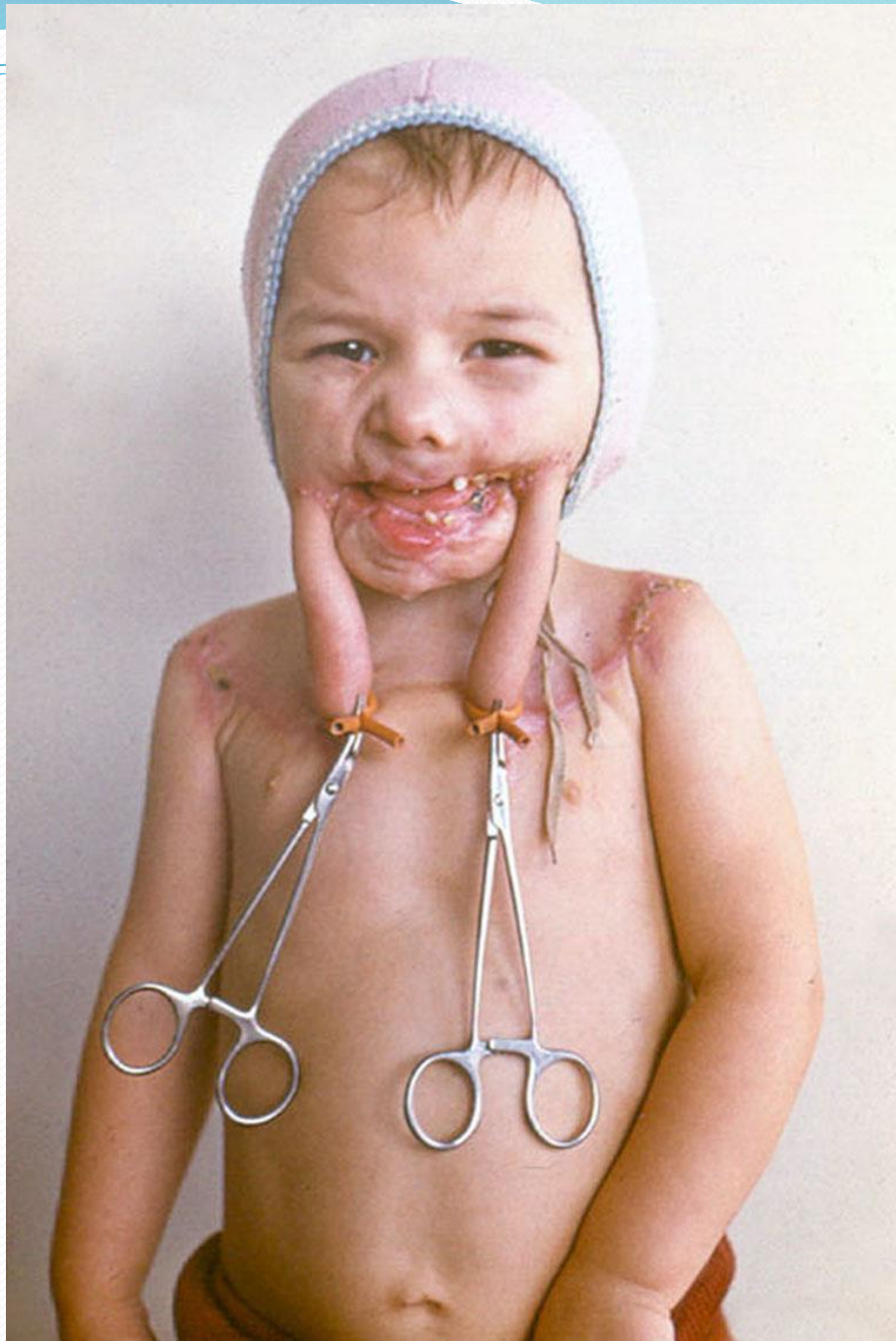

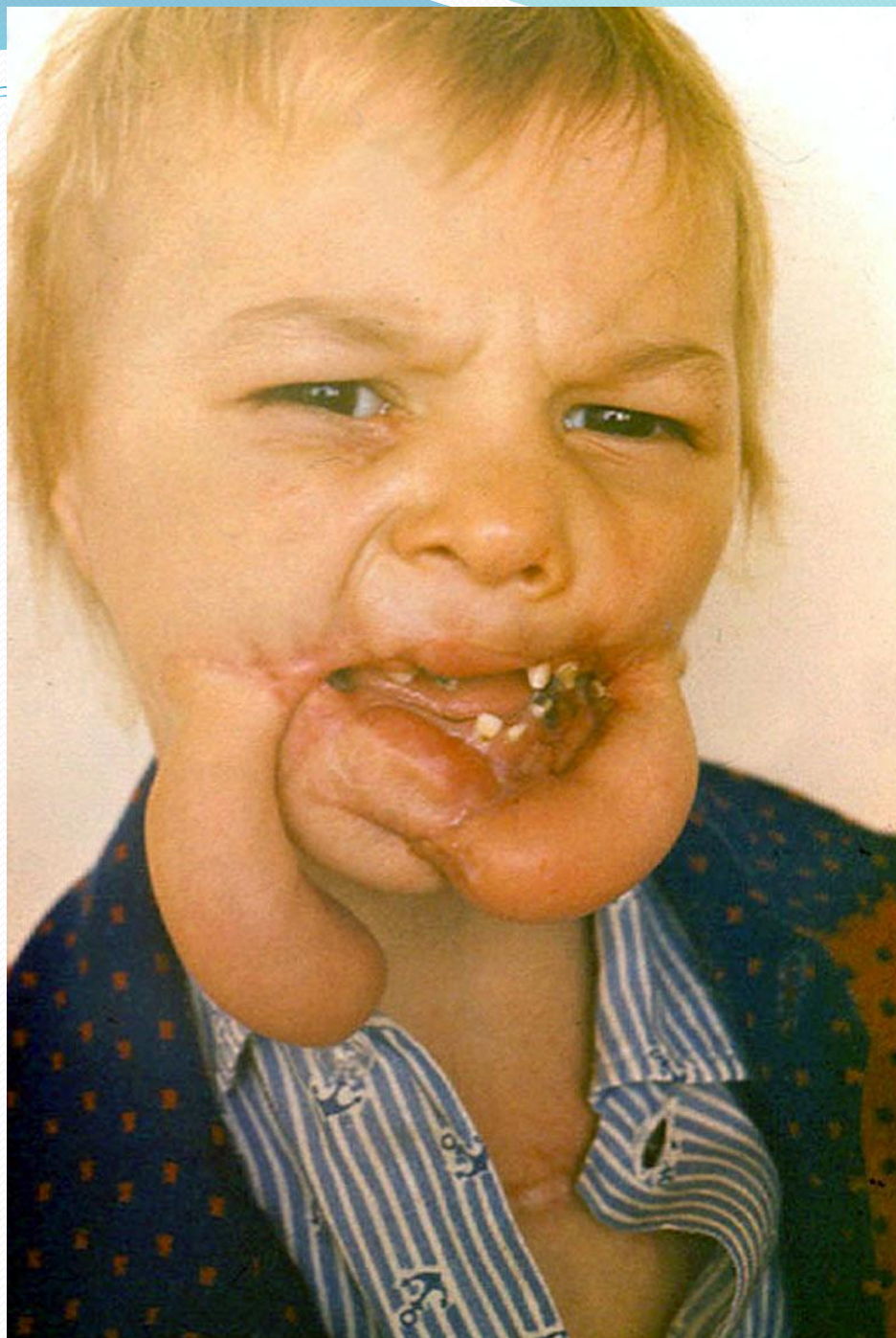



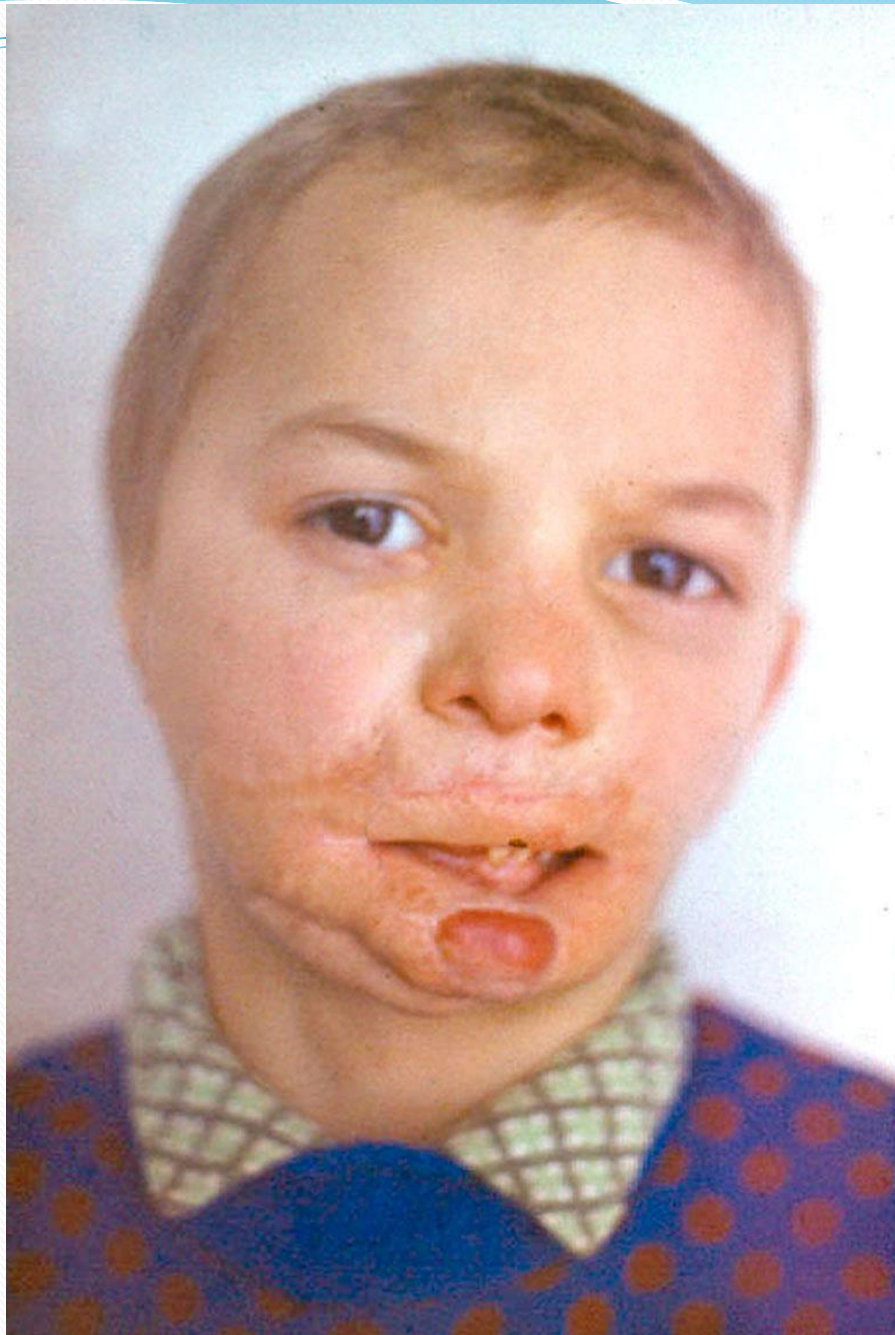


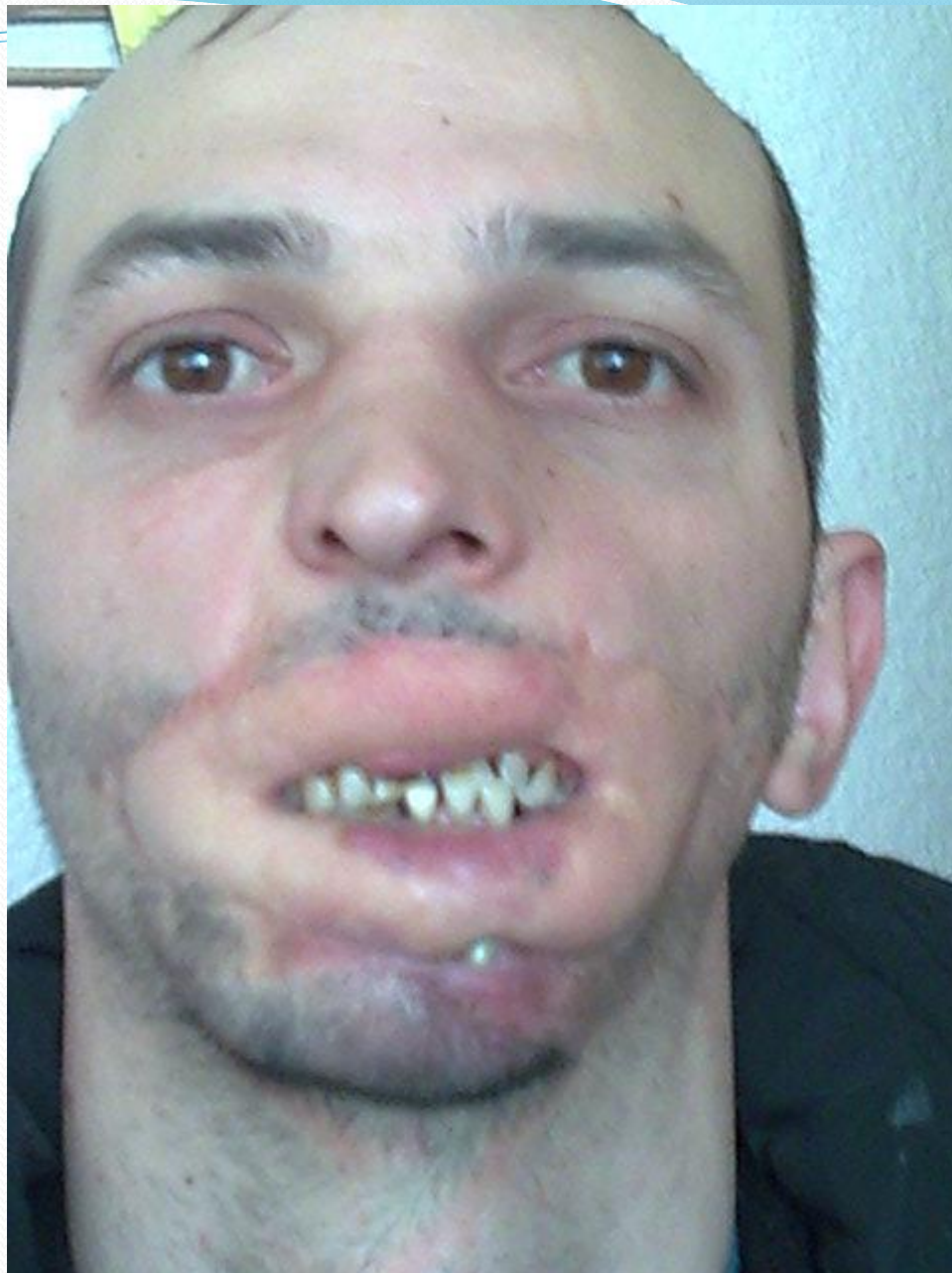










# ***Caz clinic №3***

***blefaroplastia***



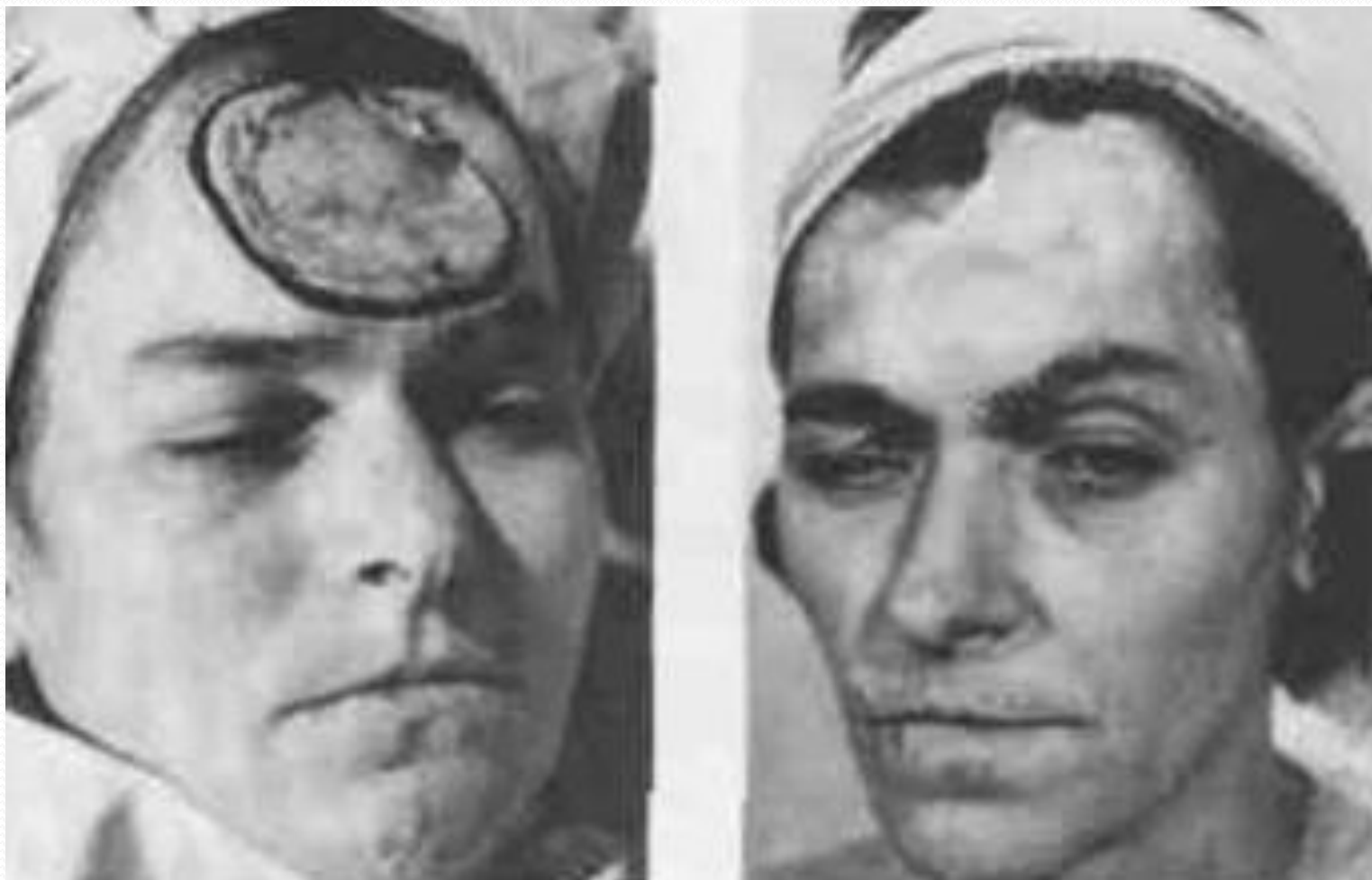# Transplantarea liberă a țesuturilor

# Învoelile necesare pentru transplante:

- ❑ *Asepsie minuțioasă;*
- ❑ *Protejarea țesuturilor de dehidratație;*
- ❑ *Homeostaza minuțioasă în plaga;*
- ❑ *Temperatura transplantului trebuie să fie aproape de temperatura corpului;*
- ❑ *Încărcătura funcțională cât mai timpurie;*
- ❑ *Pregătirea minuțioasă a lojei de transplant;*
  - *Pentru piele- loja netedă;*
  - *Pentru țesutul adipos, fascie- loja slobodă;*
  - *Pentru os- suprafața de contact specială;*
- ❑ *Fiecare transplant cere o atîrnare fină;*
- ❑ *Perioadă de colectarea transplantului pînă la introducerea în locul defectului trebuie să fie minimală.*
- ❑ *Fixația minuțioasă a transplantului și contactului deplin cu loja.*



# *Transplantarea liberă de piele*

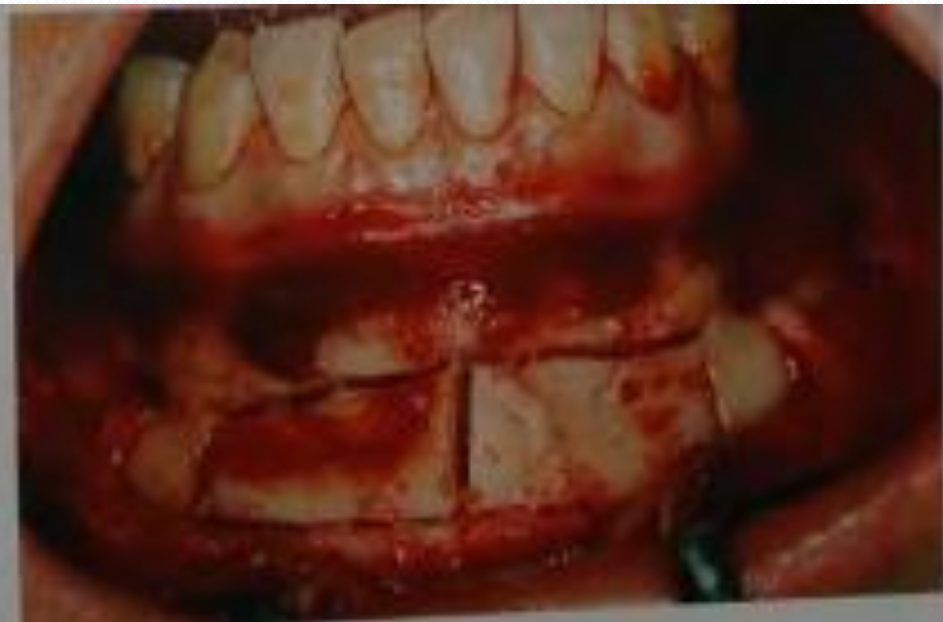
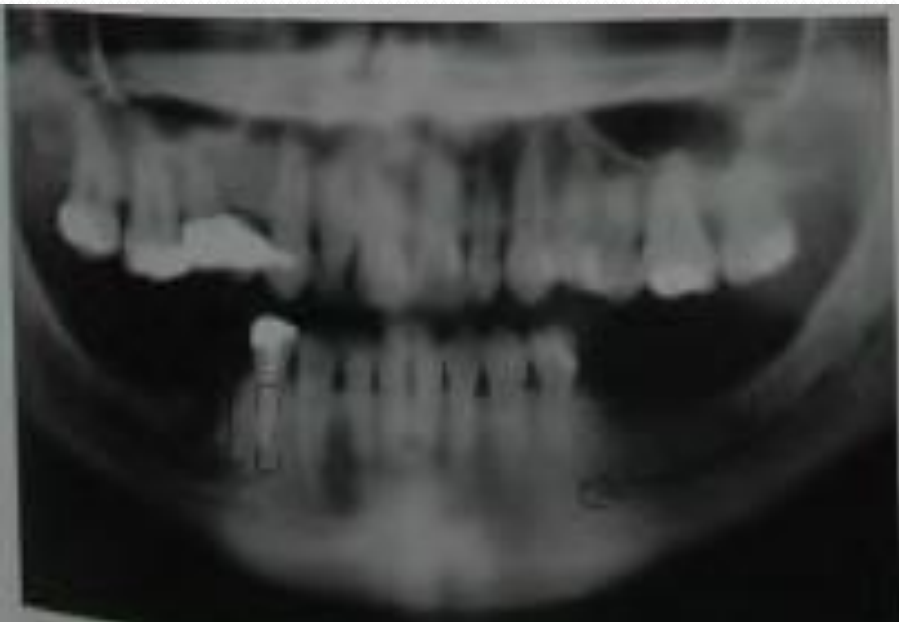
# Defectele maxilarelor

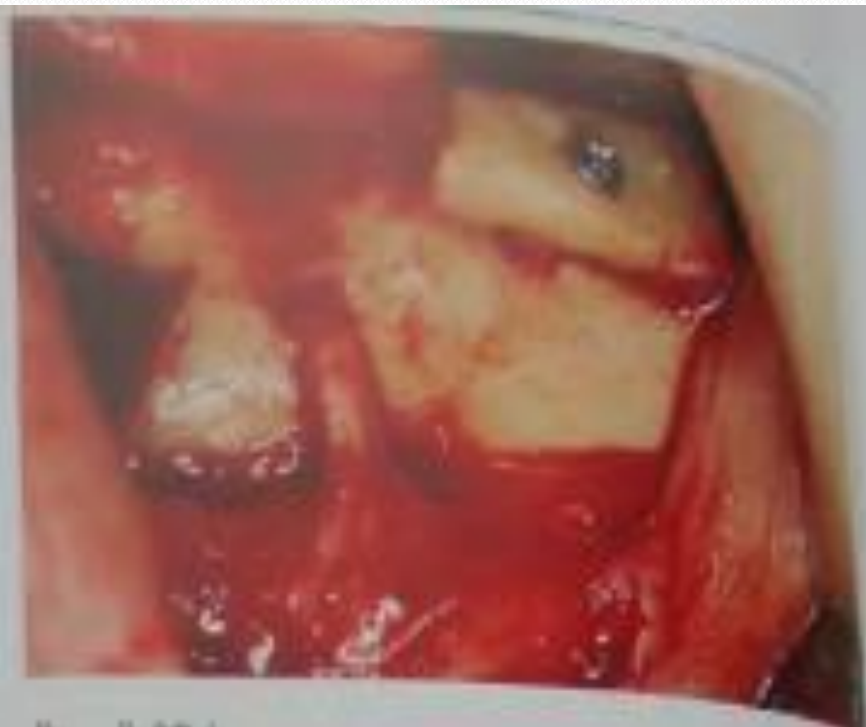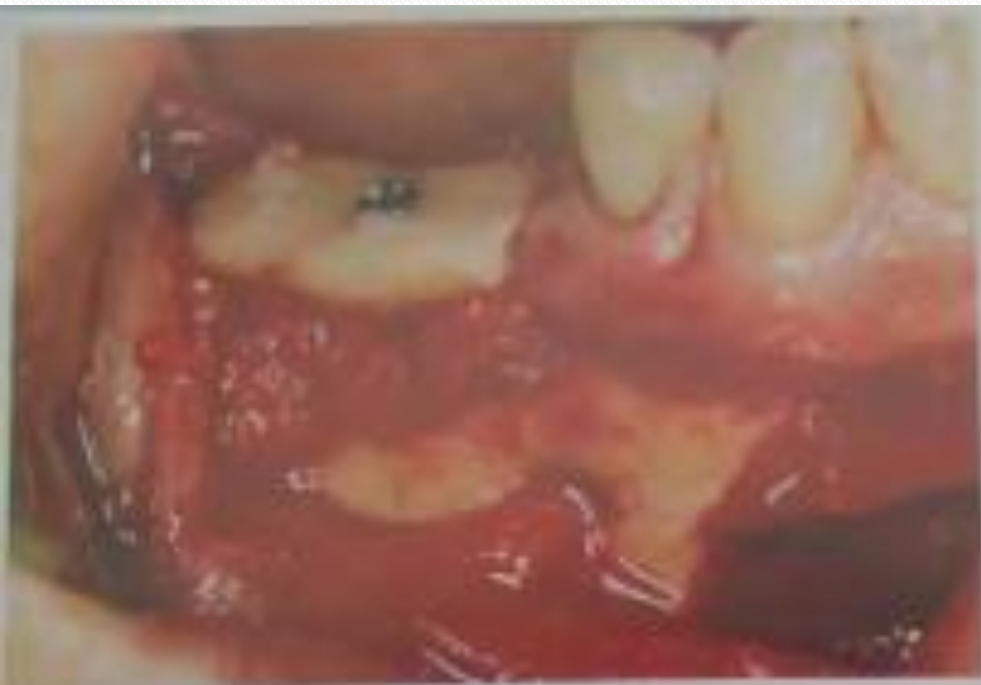## *Clasificarea defectelor de maxilar*

- 1. Maxilarul superior: defect al procesului alveolar, defect parțial al corpului maxilarului total (subtotal);*
- 2. Maxilarul inferior:*
  - a. Fără dereglarea continuității mandibulei, procesului alveolar, rebordul inferior, în regiunea unghiului, rebordul anterior a ramurei mandibulei, rebordul posterior al ramurei mandibulei, procesul coronoid, defect fenestrat.*
  - b. Cu dereglarea continuității mandibulei: fără exarticulație, regiunea mentonieră, corpul mandibulei. Lipsa de corp de mandibula, corp și parțial ramura de mandibulă.*
  - c. Cu dereglarea continuității mandibulei și cu exarticulația procesului articular, ramurei mandibulei, defect al unei jumătăți de mandibula, defect total de mandibulă.*
  - d. A oaselor nazale: defect parțial și total;*
  - e. A osului și arcadei zigomatice*
    - Parțial, total*
    - osului, arcadei*

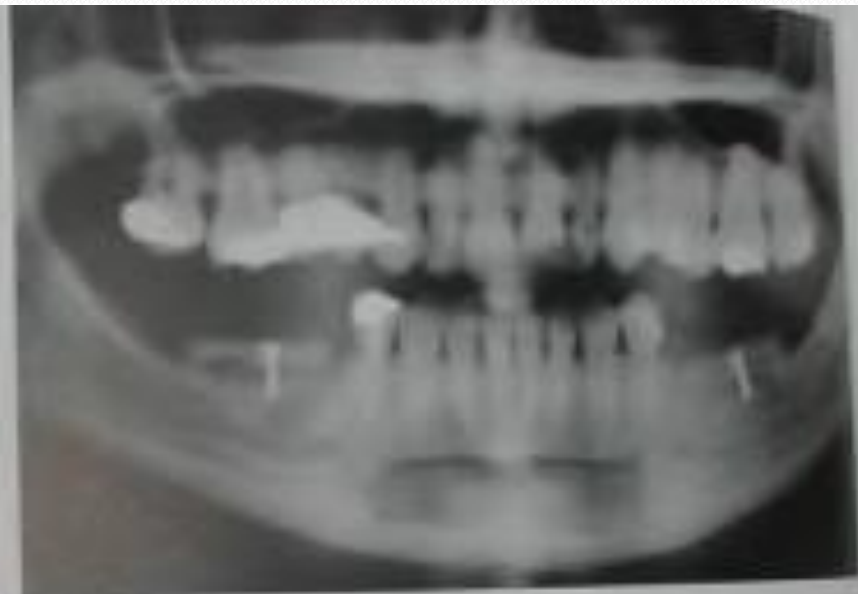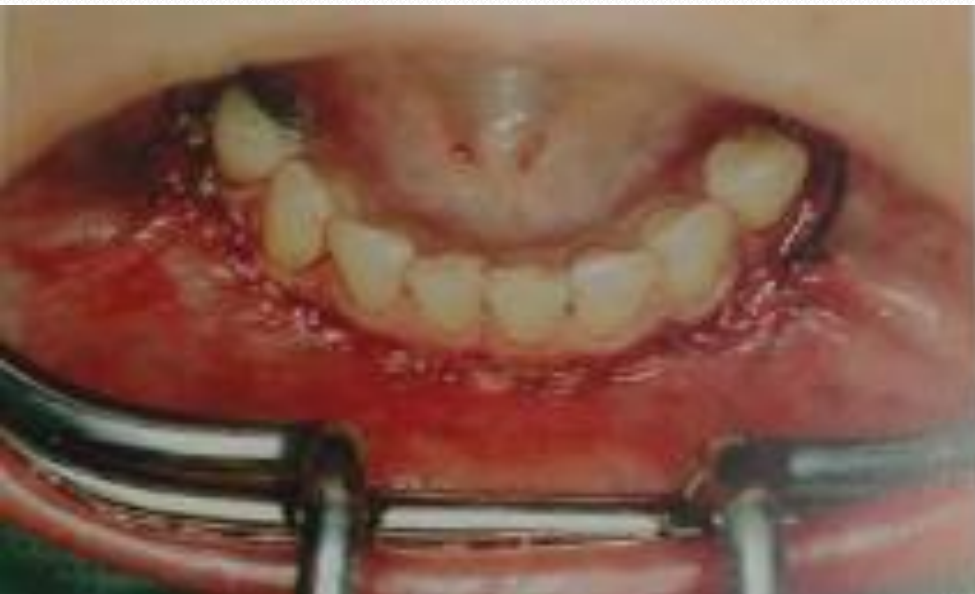# *Plastia osoasă*



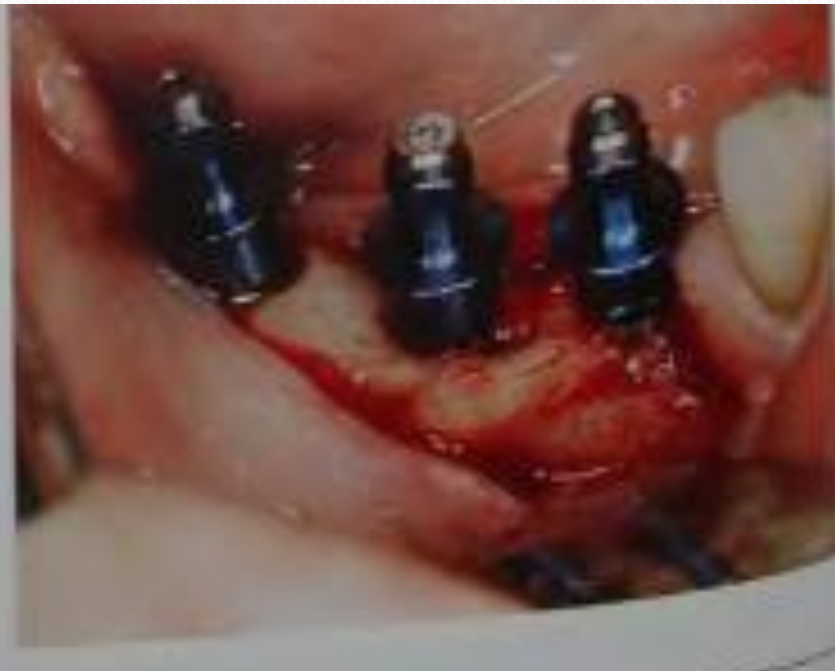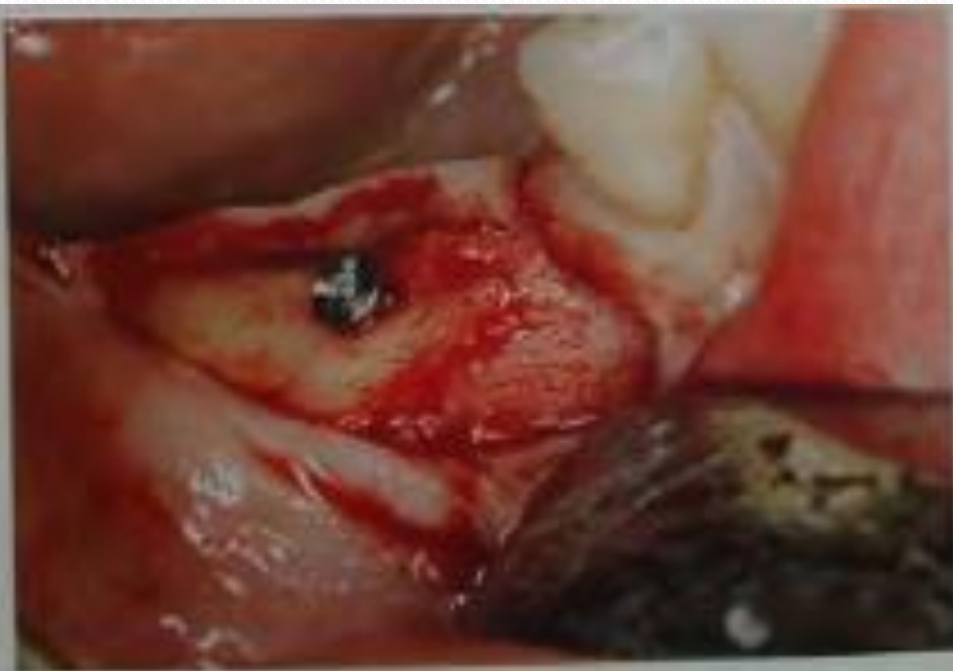# ***Plastia osoasă***



# *Plastia osoasă*

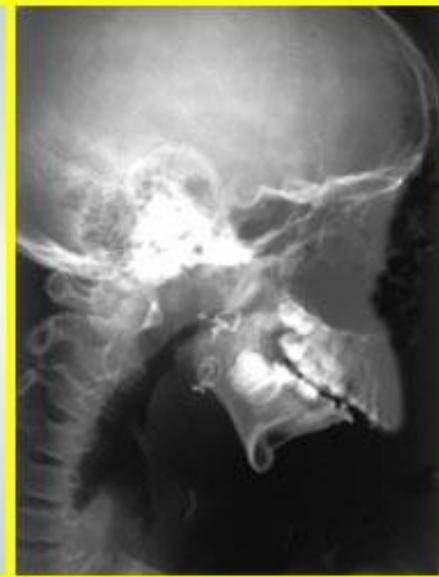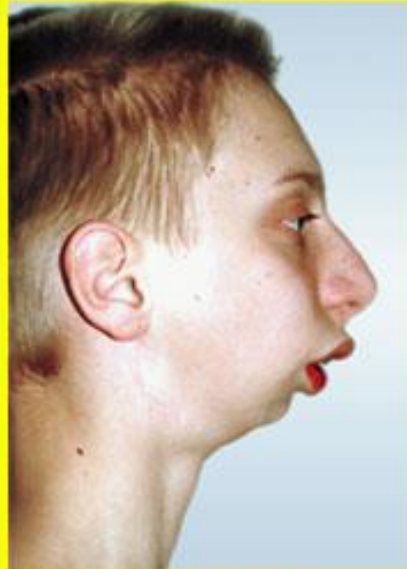

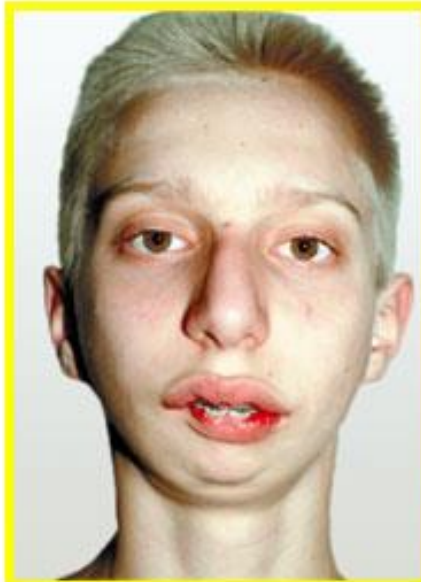
# *Plastia osoasă*

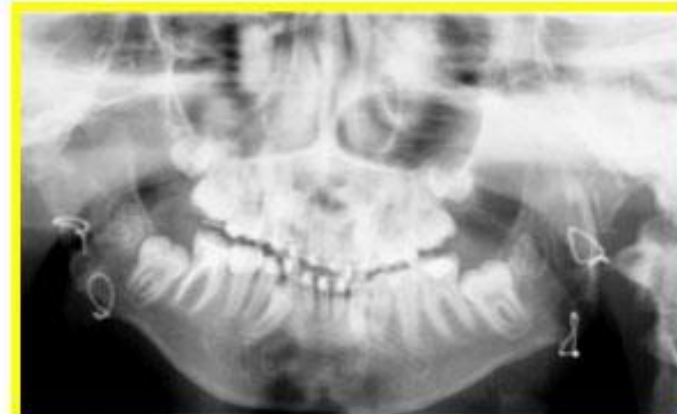
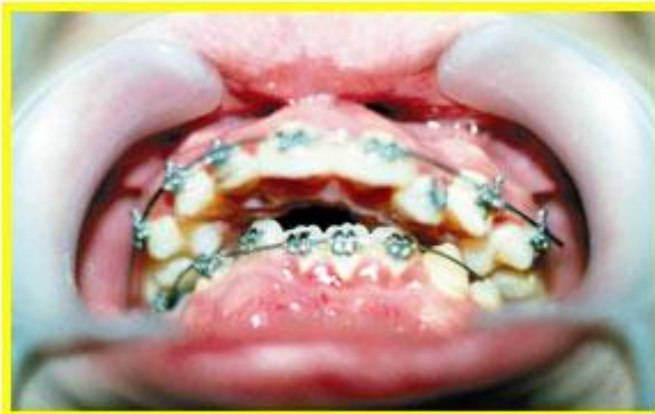
# ***Anchiloza articulației temporo- mandibulare***

***- D  
te  
vo  
an  
fi  
an***



***în  
ea***



# *Contractura maxilarului inferior*

Deosebim contracturi:

- Fibroase;
- Musculare;
- Cicatriceale;
- Osoase;
- Complete;
- Incomplete.

contractura maxilarului se deosebește de anchiloza prin aceea că procesul patologic este în afara ATM-lui.



# Tratamentul chirurgical al deformațiilor de maxilare

# *Către cele mai răspândite deformații de maxilare se atârnă:*

**□** *La maxilarul superior:*

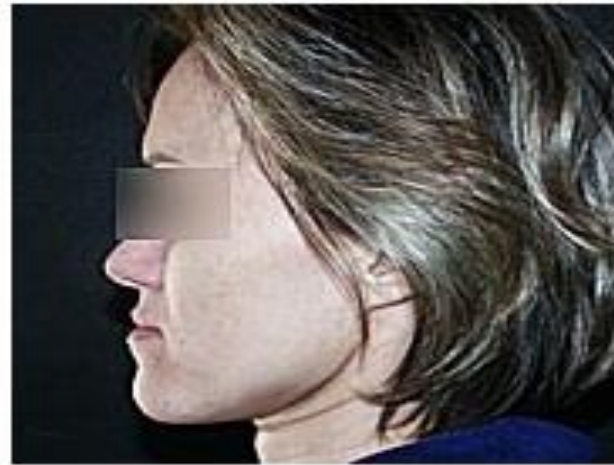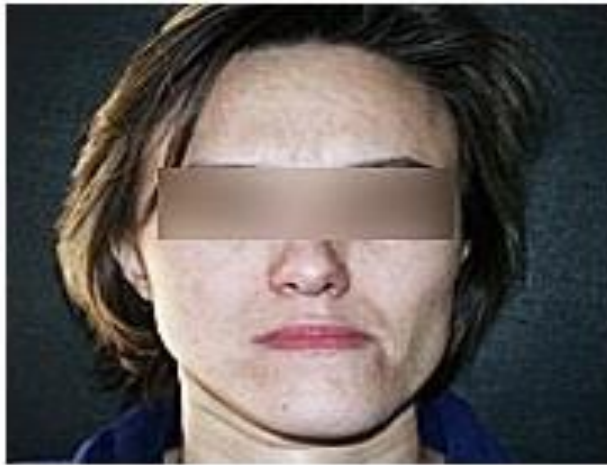- *prognatia superioară;*
- *micrognatia superioară;*

**□** *La maxilarul inferior:*

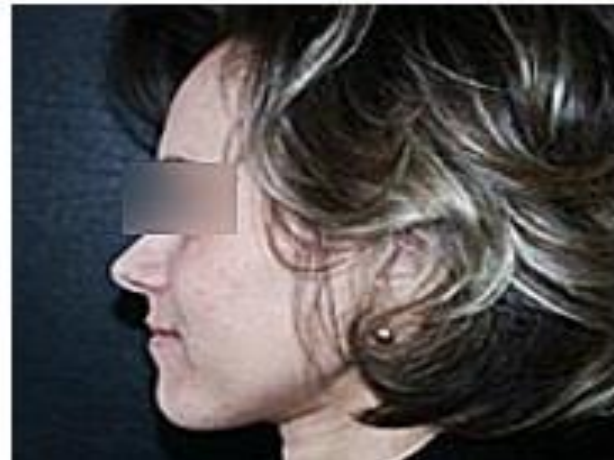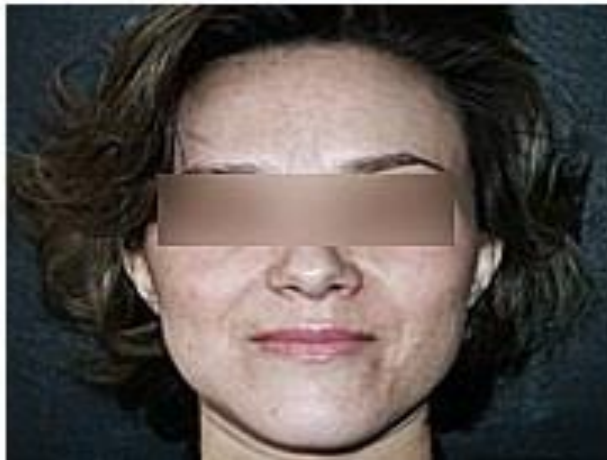- *prognatia inferioară;*
- *micrognatia inferioară;*
- *Ocluzie deschisă.*

# *Tratamentul chirurgical a micrognatiei superioare*

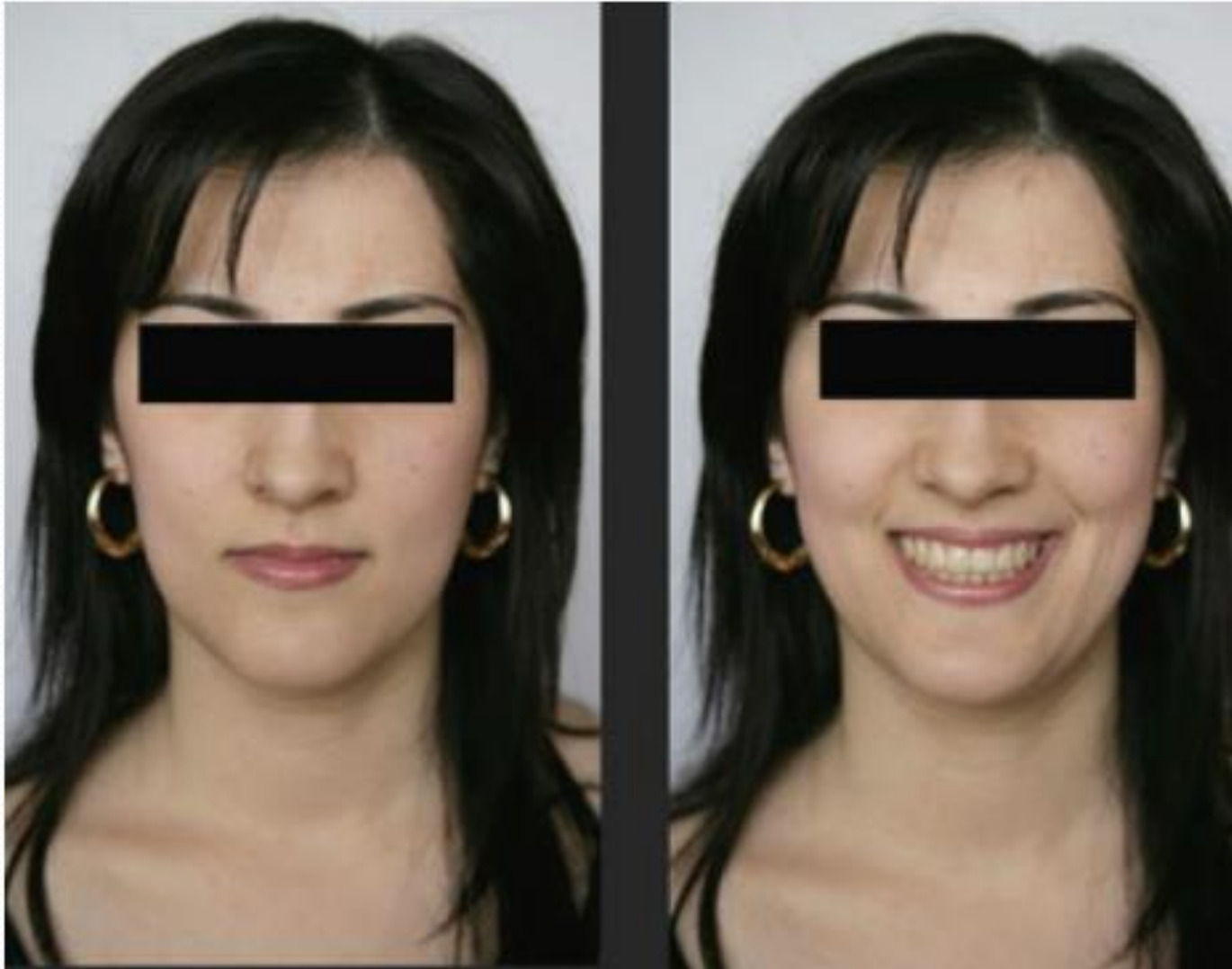*pînă la  
operație*



*după  
operație*



# *Tratamentul chirurgical a prognatiei inferoare*



*pînă la operație*

*după operație*

# Tratamentul chirurgical a *microgeniei*

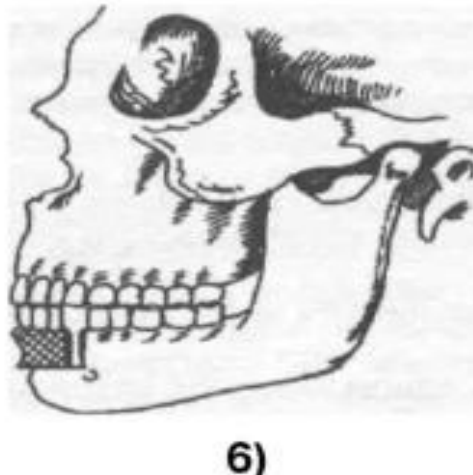
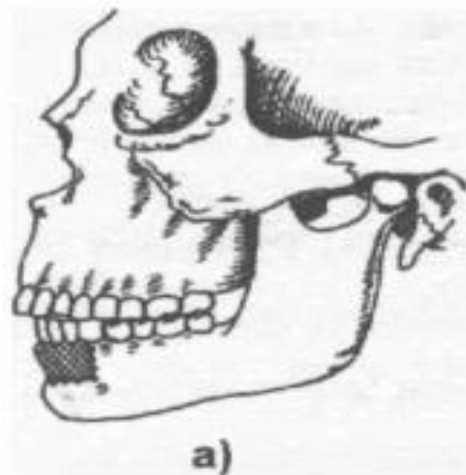
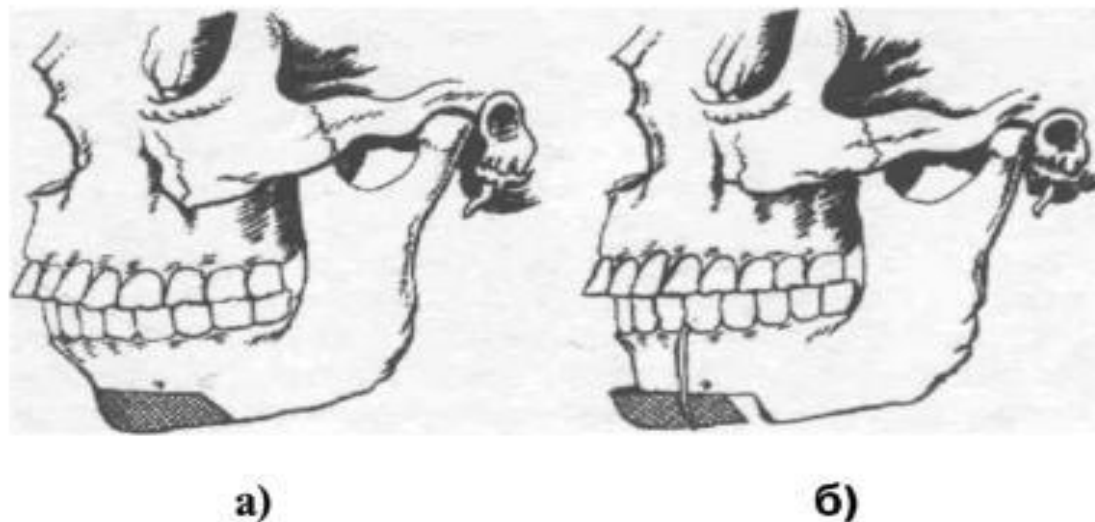
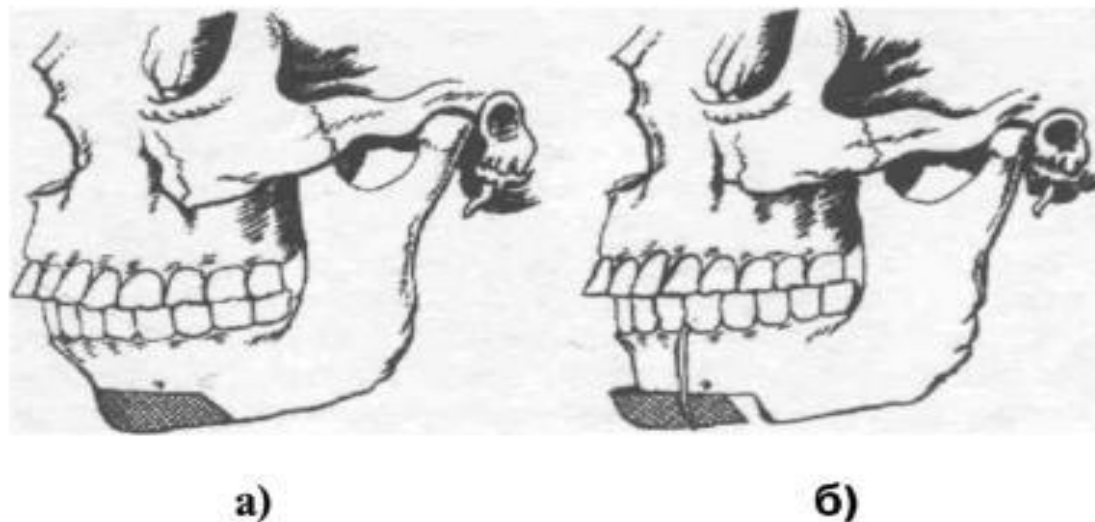
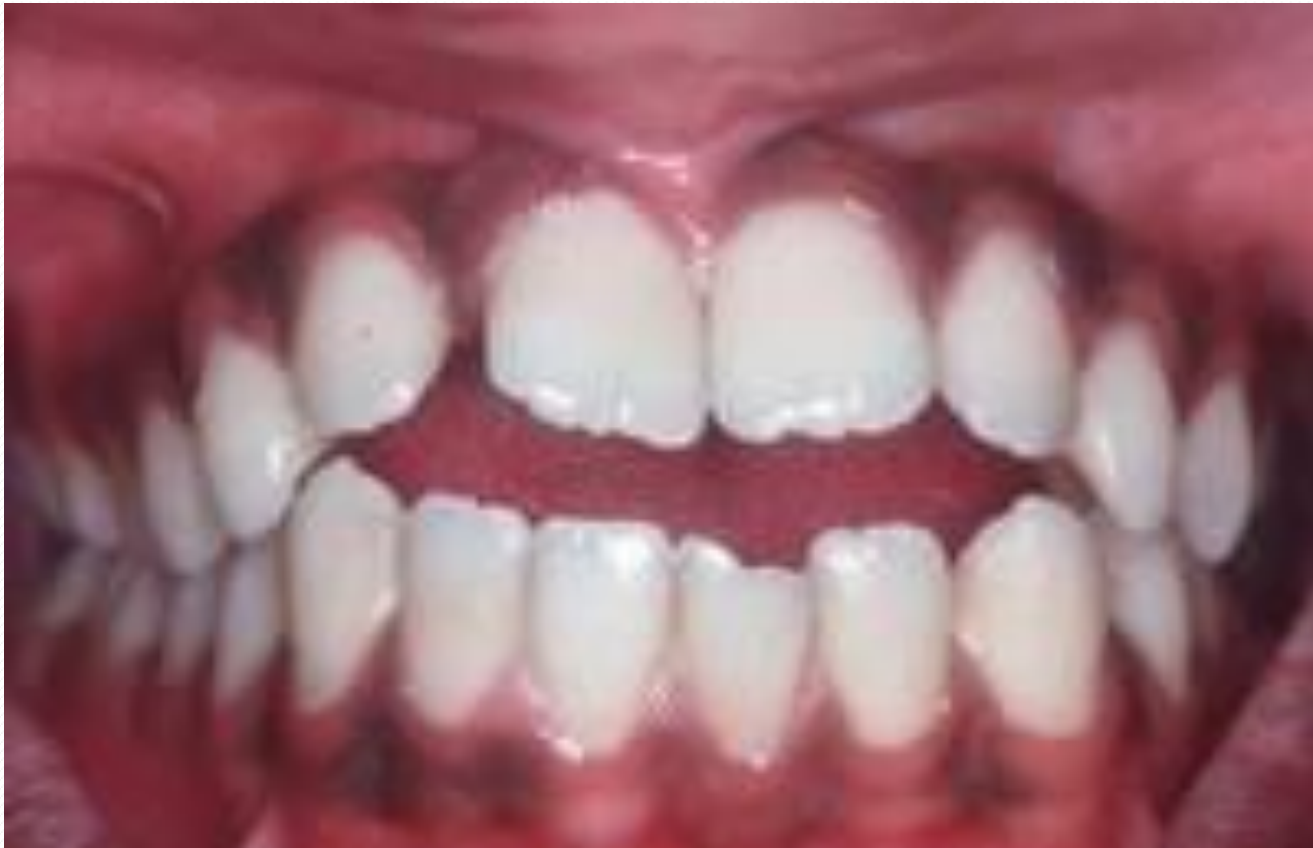

Рис. 34.2.5. Остеотомия альвеолярного отростка нижней челюсти по методу К61е. Схема операции (а, б).

Рис. 34.2.6. Костнопластическое восстановление подбородка по методу Obwegeser. Схема операции (а, б).



# *Tratamentul chirurgical a ocluziei deschise*



# *Tratamentul chirurgical a retrognatiei superioare*

Queen Victoria Hospital



NHS Foundation Trust

East Grinstead  
West Sussex  
United Kingdom

***Mulțumesc pentru atenție!!!***

