Chisturi, tumori benigne și osteopatii ale oaselor maxilare

Alexandru Bucur, Octavian Dincă

Chisturile și tumorile benigne ale oaselor maxilare constituie un capitol important al patologiei oro-maxilo-faciale, reprezentând cauza cea mai frecventă a deformărilor osoase cronice de la nivelul viscerocraniului. Aceste entități clinice și histopatologice se dezvoltă în special la nivelul oaselor maxilare, localizările la nivelul altor oase ale corpului fiind relativ rare. În plus, o serie de leziuni chistice sau tumorale non-odontogene, care afectează scheletul în general se pot regăsi uneori și la nivelul oaselor maxilare. Localizarea cu predilecție la nivelul maxilarelor se explică prin prezența a numeroase resturi epiteliale odontogene, provenite din procesul de dezvoltare a dintelui (odontogeneză) restante în oasele maxilare. Din aceste structuri provin majoritatea chisturilor și tumorilor benigne maxilare. Pentru o mai ușoară înțelegere a patogeniei acestor entități, considerăm necesară o scurtă prezentare a odontogenezei.

Dezvoltarea dintelui (odontogeneza)

Chisturile și tumorile benigne ale oaselor maxilare au de cele mai multe ori ca punct de plecare structuri ectomezenchimale implicate în odontogeneză. Acesta este un proces complex, despre care sunt prezentate numeroase date embriologice[1,2].

La om există două serii de dinți, și anume dinții temporari (deciduali, în număr de 20) și dinții permanenți (în număr de 32), ultimii înlocuindu-i pe primii. Dintele uman (temporar și permanent) are o origine dublă, ectodermică și mezenchimală. Formarea, dezvoltarea și erupția dentară se desfășoară în perioade de timp diferite pentru fiecare dintre cele două categorii de dinți, temporari și permanenți.

Dinții își încep dezvoltarea în a 6-a săptămână a vieții intrauterine, prin invaginarea ectodermului de la nivelul stomodeumului în mezenchimul subiacent al primului arc branhial, care reprezintă procesele alveolare primare. Prin această invaginare se formează lamina dentară, în formă de potcoavă, câte una pentru fiecare maxilar. Din lamina dentară se vor forma 20 de digitații (câte 10 pentru fiecare maxilar), ce constituie mugurii dinților temporari, cu existența unor îngroșări în pozițiile viitorilor dinți.

La baza acestor digitații apare câte o invaginație, care semnifică inițierea dezvoltării organului adamantin (producător de smalț dentar), și care induce o condensare locală a mezenchimului pentru a forma papila dentară.

Organul adamantin trece prin fazele de capsulă și apoi de clopot, formând astfel epiteliul adamantin extern, reticulul stelat, stratul intermediar și epiteliul adamantin intern. La periferia organului adamantin și a papilei dentare apare o condensare suplimentară a mezenchimului care formează sacul folicular. În acest mod se dezvoltă cele trei componente ale germenelui dentar: (1) organul adamantin (de origine epitelială), (2) papila dentară și (3) sacul folicular (ambele de origine mezenchimală).

Din lamina dentară a dintelui temporar se separă o altă prelungire care constituie primordiumul dintelui permanent și care va iniția un proces identic de dezvoltare a acestuia (lamina dentară secundară). Practic în cea de-a 16-a săptămână a vieții intrauterine se formează mugurele primului molar permanent.

Pe măsură ce epiteliul odontogen se diferențiază în pre-ameloblești la nivelul epiteliului adamantin intern, aceștia induc diferențierea mezenchimului papilei dentare în odontoblești. Odontoblaștii secretă matricea dentinară; acest fenomen stimulează pre-ameloblaștii stratului adamantin intern să se diferențieze în ameloblești funcționali, care depozitează smalț peste matricea dentinară. Structurile de legătură dintre ameloblești și matricea dentinară reprezintă joncțiunea amelo-dentinară, care se formează de fapt înainte de depozitarea smalțului.

De la nivelul organului adamantin, se dezvoltă spre profunzime un epiteliu dublu stratificat, formând teaca radiculară Hertwig, care va înconjura și include celule mezenchimale ale papilei dentare. Mezenchimul odontogen al papilei dentare se transformă în odontoblești care vor produce dentina radiculară. Mezenchimul adiacent rădăcinilor dentare va fi stimulat de teaca Hertwig să producă membrana parodontală. În acest mod se dezvoltă rădăcina dintelui temporar. Lamina dentară se dezintegrează, rezultând o serie de resturi epiteliale numite resturile Serres, care vor rămâne cantonate în mucoasa alveolară.

În același timp, teaca radiculară Hertwig se dezintegrează prin invazia mezenchimului adiacent, rezultând *resturile epiteliale Malassez*. Resturile epiteliale Serres și Malassez au un potențial de activare crescut, cunoscut fiind faptul că din acestea derivă multe tipuri de

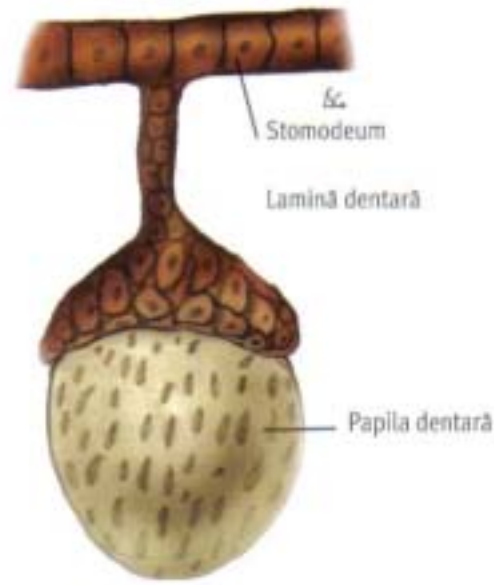

Figura 5.1. Stadiul de formare a papilei dentare.

chisturi sau tumori odontogene. După liza tecii Hertwig, mezenchimul adiacent vine în contact cu dentina şi se diferenţiază în cementoblaşti care vor produce cementul radicular.

Pe măsura formării smalţului dentar, organul adamantin este comprimat şi redus la un epiteliu triplu stratificat – aşa-numitul *epiteliu adamantin redus*, format din: epiteliul adamantin extern, stratul intermediar şi epiteliul adamantin intern. Odată cu erupţia dintelui, epiteliul adamantin redus fuzionează cu epiteliul mucoasei orale adiacente şi formează şanţul parodontal, precum şi joncţiunea dintre epiteliul gingival şi smalţul dintelui.

Dezvoltarea dinţilor permanenţi se produce printr-un mecanism similar. Tot acest proces de formare atât a dinţilor temporari, cât şi permanenţi, are loc într-un timp îndelungat, din a 6-a săptămână a vieţii intrauterine şi până aproape de vârsta de 20 de ani, fapt care explică patologia legată de odontogeneză.

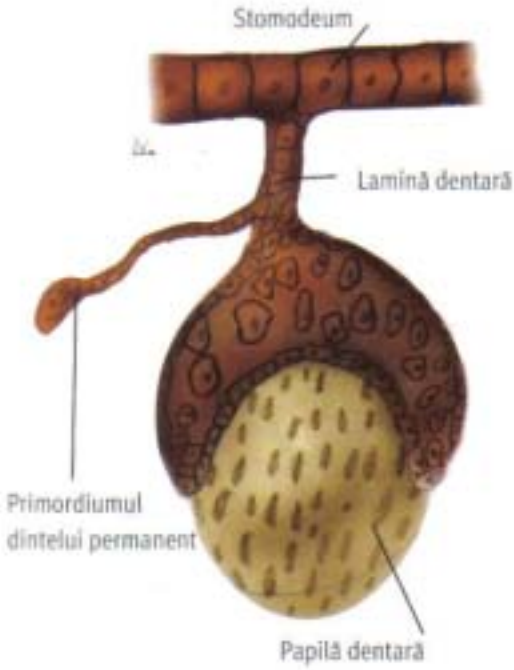

Figura 5.2. Papila dentară şi primordiumul dintelui permanent.

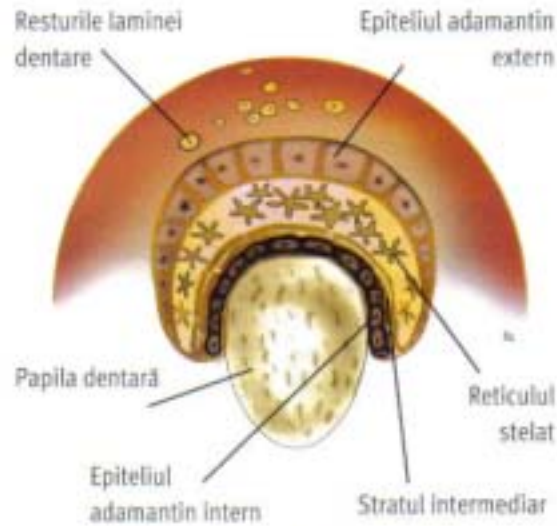

Figura 5.3. Papila dentară şi primordiumul dintelui permanent.

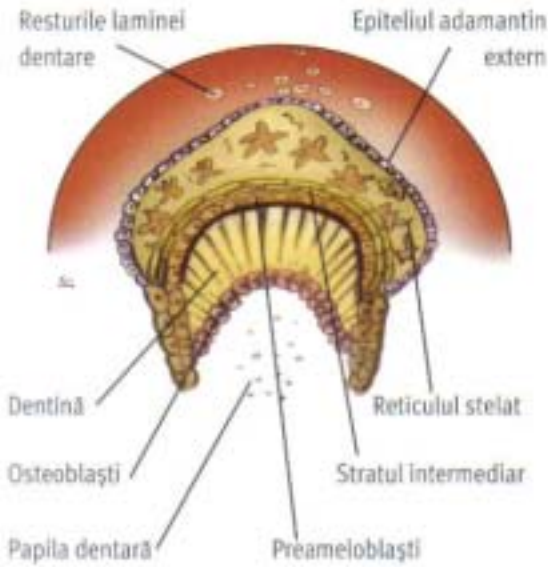

Figura 5.4. Resturile epiteliale Serres ale laminei dentare şi formarea tecii Hertwig.

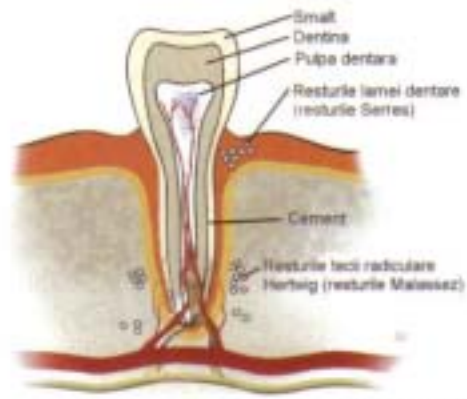

Figura 5.5. Dintele complet format şi erupt pe arcadă.

Chisturile oaselor maxilare

Chistul se defineşte ca o cavitate patologică delimitată parţial sau în totalitate de o membrană epitelială şi care are un conţinut fluid sau semi-fluid. Există totuşi unele formaţiuni chistice care nu prezintă niciun fel de membrană epitelială.

Având în vedere diversitatea etiologiei şi formelor anatomo-patologice ale chisturilor oaselor maxilare, au existat de-a lungul timpului numeroase clasificări ale acestora. Considerăm că cea mai recentă clasificare a O.M.S.[3]:

I. Chisturi de dezvoltare

Chisturi odontogene

- keratochistul odontogen
- chistul folicular (dentiger)
- chistul de erupţie (hematomul de erupţie)
- chistul parodontal lateral (chistul odontogen botrioid)
- chistul gingival al adultului
- chistul gingival (alveolar) al nou-născutului
- chistul odontogen calcificat (chistul Gorlin, chistul cu „celule fantomă")
- chistul odontogen glandular (chistul sialo-odontogen)

Chisturi neodontogene

- chistul nazo-palatin (chistul canalului incisiv)
- chistul median palatinal
- chistul nazo-labial (nazo-alveolar)
- „chistul globulomaxilar"[5] (aşa cum este arătat în descrierea acestora, nu sunt entităţi anatomo-patologice de sine stătătoare)
- „chistul median mandibular"[6]

II. Chisturi inflamatorii

- chistul radicular: chistul periapical, chistul radicular lateral
- chistul rezidual

III. Pseudochisturi

- cavitatea osoasă idiopatică (chistul osos traumatic, simplu, hemoragic)
- chistul osos anevrismal
- defectul osos Stafne

Chisturile de dezvoltare provin din structuri epiteliale intraosoase remanente în urma dezvoltării embriologice. Unele provin din celulele epiteliale remanente din dezvoltarea dinţilor (chisturile odontogene, cum ar fi keratochistul odontogen), din resturile epiteliale ale unor canale embrionare (chisturile neodontogene, cum ar fi chistul canalului nazo-palatin), sau din resturile epiteliale de la nivelul unor zone de fuziune în cadrul dezvoltării viscerocraniului (chistul canalului tireoglos, chistul nazo-labial, chistul branhial).

Chisturile inflamatorii, cum ar fi chistul radicular, par a avea la prima vedere un caracter inflamator, dar această încadrare este în fapt artificială. În aceste cazuri, reacţia inflamatorie produce citokine şi factori de creştere, care stimulează de fapt resturile epiteliale remanente din dezvoltarea dintelui (resturile lui Malassez), acestea proliferând chistic. În acelaşi mod, un chist branhial sau unul de canal tireoglos poate apărea clinic în legătură cu o infecţie a căilor respiratorii superioare.

Membrana epitelială a chisturilor odontogene derivă în principal din trei tipuri de structuri reziduale ale formării dintelui:

(1) resturile Serres, care persistă după dezintegrarea laminei dentare şi care dau naştere keratochistului odontogen, precum şi altor leziuni, cum ar fi chistul parodontal lateral sau chistul gingival;

(2) epiteliul adamantin redus, derivat din organul smalţului şi care acoperă coroana unui dinte complet format, dar neerupt; din acesta

derivă chistul folicular (dentiger), chistul de erupţie şi o entitate mai rară numită chistul paradentar;
(3) resturile Malassez, formate după dezintegrarea tecii epiteliale radiculare Hertwig; din acestea derivă chisturile radiculare.

Aşa-numitul chist osos traumatic, care este în fapt o cavitate osoasă, nu este un chist în adevăratul sens, deoarece nu prezintă o membrană epitelială. Totuşi denumirea a fost menţinută, deşi nu este un chist, şi de altfel nici nu apare în legătură cu un traumatism. De aceea, termenul corect şi actual este de cavitate osoasă idiopatică.

Chistul anevrismal este de asemenea un pseudochist, considerându-se în prezent că este o variantă de tumoră osoasă cu celule gigante. Cavităţile acestei formaţiuni sunt tapetate de pereţi formaţi din fibroblaşti, şi nu de epiteliu.

Dimpotrivă, tumora odontogenă adenomatoidă prezintă un epiteliu acoperitor provenit din membrana radiculară Hertwig, fapt pentru care încadrarea corectă ar fi chist adenomatoid odontogen, şi nu de tumoră sau hamartom.

Dezvoltarea unui chist

Evoluţia obişnuită a chisturilor este de stimulare a resturilor epiteliale de dezvoltare, urmată de proliferarea unei mase de celule epiteliale, fără invazia ţesuturilor adiacente. Pe măsura creşterii volumetrice a masei epiteliale, celulele situate central se repoziţionează spre periferie, cât mai aproape de sursa de vascularizaţie. Totuşi, unele celule rămân în hipoxie, se lizează şi astfel se formează progresiv conţinutul chistic. Acesta, din cauza structurilor celulare lizate, este hiperton, fapt pentru care atrage transsudat, care la rândul său creează presiune hidrostatică, şi deci resorbţie osoasă prin presiune. Astfel, chistul creşte în dimensiuni. Hipoxia celulelor epiteliale situate spre cavitatea chistică, hipertonia, transsudatul, presiunea hidrostatică, liza osoasă, creşterea volumetrică a chistului şi deci din nou hipoxia celulelor epiteliale situate spre cavitatea chistică – toate acestea formează un cerc vicios care, din punct de vedere macroscopic, se traduce prin creşterea progresivă a chistului.

Conţinutul chistic este adeseori bogat în granule de colesterol, rezultate prin liza membranei celulare şi a celei nucleare. Odată cu creşterea chistului, acesta comprimă ţesutul conjunctiv adiacent, care va forma un strat conjunctiv care va înconjura la exterior membrana epitelială a chistului. Membrana epitelială se maturează în timp şi dezvoltă membrană bazală. Creşterea chistului continuă până când cercul vicios este întrerupt prin:
(1) îndepărtare (chistectomie);
(2) deschiderea într-o cavitate naturală (ca de exemplu cavitatea orală sau cea sinuzală sau prin marsupializare) şi astfel nu mai există presiune hidrostatică care să lizeze structurile osoase adiacente
(3) îndepărtarea factorului stimulator reprezentat de citokine, prin înlăturarea factorului cauzal (de exemplu tratamentul endodontic sau extracţia dentară în cazul chistului radicular).

Majoritatea chisturilor oaselor maxilare au caractere clinice similare, şi anume creşterea lentă, asimptomatică, expansivă, ce va duce în cele din urmă la deformarea corticalelor osoase, aspectul radiologic caracteristic constituind în general un indicator pentru stabilirea diagnosticului.

Diagnosticul pozitiv se bazează în final pe rezultatul examenului histopatologic.

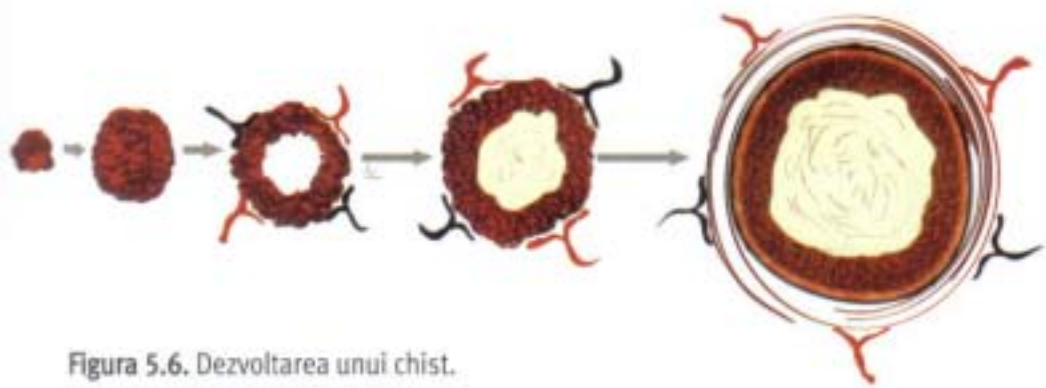

Figura 5.6. Dezvoltarea unui chist.

I. Chisturi de dezvoltare
Chisturi odontogene

Keratochistul odontogen

Keratochistul odontogen a fost denumit și chist primordial. Această denumire a fost adeseori controversată și a creat confuzii[6]. În trecut se considera că chistul primordial rezultă prin degenerarea chistică a epiteliului organului adamantin, înaintea dezvoltării structurilor dure dentare. Astfel, un chist primordial se dezvoltă în locul unui dinte.

În anii 1950, a fost introdus termenul de keratochist odontogen, ca entitate care derivă din *lamina dentară*, cu caractere clinice și histopatologice specifice. Introducerea acestui concept a dus la acceptarea noțiunilor de chist primordial și keratochist odontogen ca sinonime. În clasificarea OMS din 1972 se preferă termenul de chist primordial, dar în cea mai recentă clasificare OMS, din 1992, se preferă termenul de keratochist odontogen. În prezent aceste suprapuneri de termeni au fost soluționate pe criterii de patogenie.

Patogenie și aspecte clinice

Keratochistul odontogen prezintă o serie de particularități de ordin patogenic, anatomo-clinic, histopatologic și de evoluție. **Keratochistul odontogen primordial** se dezvoltă *în locul* unui dinte și derivă din resturile Serres sau din celulele bazale ale epiteliului oral. **Keratochistul odontogen dentiger** se dezvoltă *în jurul* unui dinte și derivă din epiteliul adamantin redus. Forma primordială are un caracter recidivant mult mai marcat.

Se pare că mecanismul de dezvoltare al keratochistului nu este cel obișnuit, legat de creșterea presiunii osmotice intrachistice, ci se datorează unor factori de creștere incomplet elucidați de la nivelul peretelui chistic. Chiar se consideră de către unii autori că keratochistul odontogen este o tumoră benignă chistică și nu un chist propriu-zis[7].

Keratochisturile reprezintă aproximativ 5-10% din totalul chisturilor odontogene. Apar mai ales la adolescenți și tineri, fiind ceva mai frecvente la sexul masculin. Pot fi prezente și la copii, de obicei în contextul **sindromului nevic bazocelular (sindromul Gorlin)** – în aceste cazuri keratochisturile pot fi multiple, prezente simultan sau apărând în diferite localizări, la intervale de câțiva ani. Cel mai frecvent, keratochisturile se localizează la mandibulă, în special în dreptul molarului trei; la maxilar, pot apărea în dreptul molarului trei sau uneori în dreptul caninului.

Clinic, keratochistul odontogen se poate prezenta într-o multitudine de variante și dimensiuni. Unele sunt forme mici și uniloculare, altele sunt de mari dimensiuni, uniloculare sau multiloculare. Sunt în general asimptomatice, dar pe măsură ce evoluează, induc mobilitatea dinților adiacenți, precum și resorbția progresivă a rădăcinilor acestora. Deși împing pachetul vasculo-nervos alveolar inferior spre bazilara mandibulei, nu induc tulburări senzitive în teritoriu. Au tendința de a se extinde mai mult în plan mezio-distal (de-a lungul medularei osoase, mai puțin dense) și mai puțin vestibulo-lingual (liza osului cortical, dens, apărând tardiv). Liza corticalelor osoase se produce în zonele cu corticală mai subțire și mai puțin densă (la maxilar în special spre vestibular, la mandibulă spre lingual în zona laterală, și spre vestibular în zona anterioară și

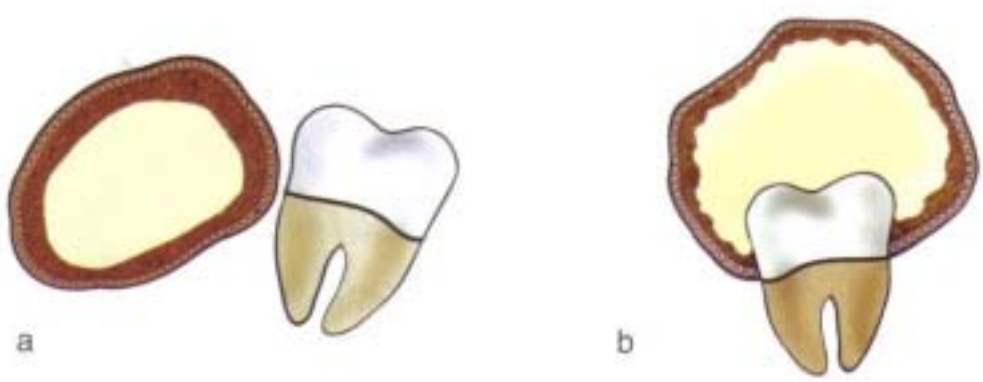

Figura 5.7. a – Keratochistul odontogen primordial; b – Keratochistul odontogen dentiger.

premolară). Uneori peretele chistic se poate perfora, conținutul bogat în keratină pătrunzând în structurile învecinate și provocând o reacție inflamatorie marcată, manifestată clinic prin durere și edem.

Radiologic, apar sub forma unor leziuni osoase radiotransparente, cu limite nete, uneori cu un fenomen de corticalizare perilezională. Pot fi uniloculare sau multiloculare (în special cele localizate în dreptul molarului trei mandibular). Uneori se evidențiază un dinte neerupt, situat parțial intralezional. Aceasta este expresia radioogică a keratochistului odontogen dentiger, având un aspect radiologic practic imposibil de diferențiat de un chist dentiger. Lipsa dintelui intralezional este sugestivă pentru un keratochist odontogen primordial. Resorbția rădăcinilor dinților adiacenți erupți pe arcada dentară este frecventă, dar nu patognomonică (apare și în cazul chisturilor dentigere sau radiculare).

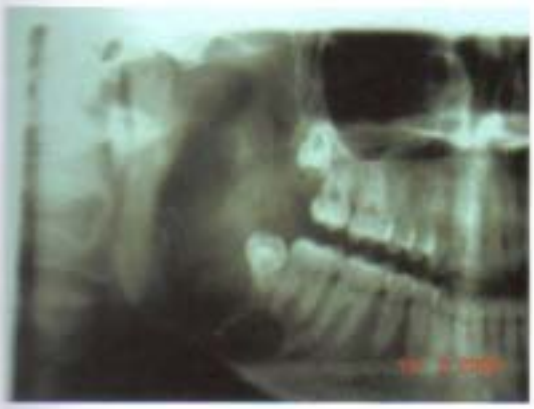

Figura 5.8. Keratochist odontogen dentiger care interesează întreg ramul mandibular drept. Se remarcă prezența molarului trei semiinclus. (Cazuistica *Prof. Dr. A. Bucur*)

Diagnostic diferențial

Pe baza aspectului radiologic, diagnosticul diferențial se face în funcție de forma anatomo-clinică.

Keratochistul odontogen dentiger trebuie diferențiat de:

- ***chistul folicular;***
- ***chistul/tumora odontogenă adenomatoidă*** – pentru localizările anterioare;
- ***ameloblastomul și fibromul ameloblastic.***

Keratochistul odontogen primordial unilocular trebuie diferențiat de:

- ***chistul parodontal lateral;***
- ***chistul rezidual;***
- ***cavitatea osoasă idiopatică;***
- ***chistul/tumora odontogenă adenomatoidă*** – pentru localizările anterioare;
- ***ameloblastomul și fibromul ameloblastic.***

Keratochistul odontogen primordial multilocular are un aspect radiologic diferit de cel obișnuit al unui chist, fiind mai degrabă asemănător unei tumori. De aceea, diagnosticul diferențial se face cu:

- ***ameloblastomul;***
- ***mixomul odontogen;***
- ***tumora centrală cu celule gigante;***
- ***malformațiile arterio-venoase osoase centrale;***

Anatomie patologică

Diagnosticul de certitudine al keratochistului odontogen se stabilește numai în urma examenului histopatologic.

Keratochistul odontogen prezintă o membrană formată din epiteliu pavimentos stratificat, joncțiunea epitelio-conjunctivă neprezentând un aspect papilar. Suprafața epiteliului este **parakeratinizată**, iar celulele

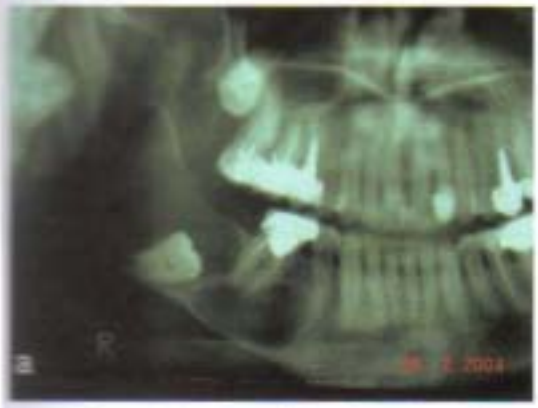

Figura 5.9. Keratochist odontogen dentiger: a – forma multiloculară; b – forma uniloculară. În ambele situații se evidențiază prezența unui molar de minte inclus. (Cazuistica *Prof. Dr. A. Bucur*)

bazale sunt hipercromatice, cilindrice sau cubice, cu nuclei în palisadă. Peretele fibros poate prezenta focare de keratinizare sau cu conținut chistic, care constituie chisturi satelite. Nu este prezentă o reacție inflamatorie perilezională, decât în cazul suprainfectării. Conținutul chistic este format dintr-un lichid clar, care conține keratină în cantități variabile.

O variantă histopatologică este **keratochistul odontogen ortokeratinizat**, care are o evoluție mai puțin agresivă și o rată scăzută de recidivă.

Tratament

Tratamentul este chirurgical și constă de cele mai multe ori în chistectomie. Pentru formele de mari dimensiuni, se indică marsupializarea sau rezecția osoasă marginală sau chiar segmentară.

Chistectomia se va practica ca primă intenție curativă, pentru un keratochist de dimensiuni relativ mici. Se impune îndepărtarea în totalitate a membranei chistice, pentru a reduce pe cât posibil riscul de recidivă. Este necesar un abord care să permită o vizibilitate intraoperatorie optimă, fiind adeseori necesar un abord cervical al mandibulei pentru cazurile care interesează unghiul și ramul mandibular. Dacă corticala mandibulară este efracționată, este de reținut faptul că keratochistul nu invadează părțile moi, fapt pentru care nu este necesară extirparea unei zone de țesut de la nivelul părților moi adiacente. În schimb, în cazul keratochisturilor primordiale, se recomandă extirparea unei porțiuni de mucoasă alveolară hiperkeratinizată, pentru a îndepărta astfel alte resturi epiteliale cu potențial de transformare în keratochist.

Dinții adiacenți pot fi menținuți dacă osul restant o permite, dar este necesar chiuretajul atent al acestora, pentru a nu fi menținute focare lezionale. Pachetul vasculo-nervos alveolar inferior va fi conservat, nefiind niciodată infiltrat.

Marsupializarea se poate practica în cazul keratochisturilor odontogene dentigere, în urma acestei intervenții creându-se totodată și posibilitatea erupției dintelui inclus la nivelul procesului chistic.

Rezecția osoasă marginală sau segmentară este indicată atunci când au existat recidive multiple după chistectomie sau dacă leziunea este de mari dimensiuni și a erodat

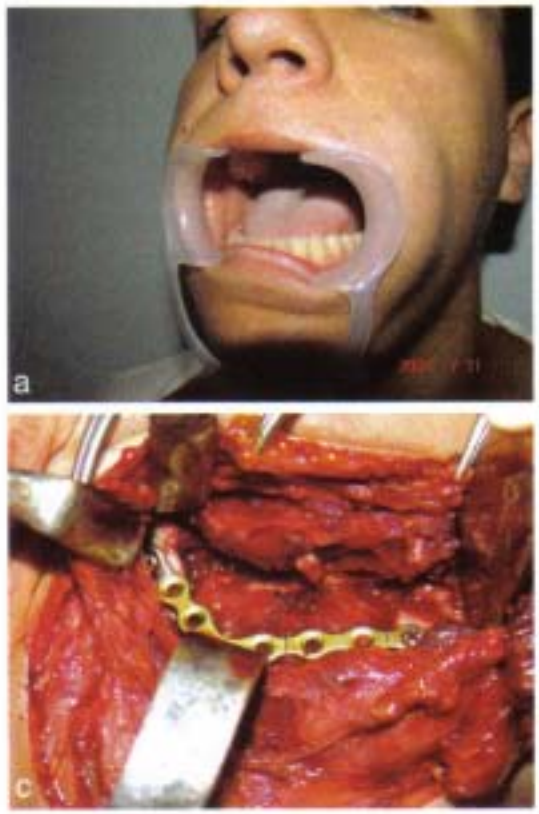

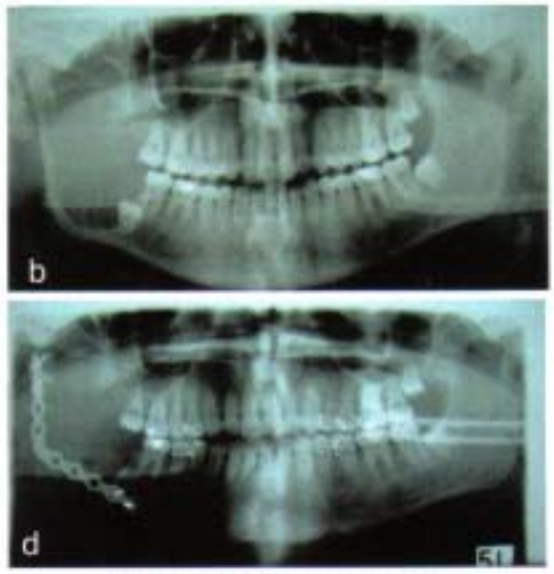

Figura 5.10. Keratochist odontogen dentiger care interesează ramul mandibular drept: a – aspect clinic preoperator; b – aspect radiologic preoperator; c – imagine intraoperatorie după rezecție segmentară de mandibulă (corp și ram mandibular, fără dezarticulare) și aplicarea unei plăci primare de reconstrucție; d – aspect radiologic postoperator, cu refacerea continuității mandibulei. (Cazuistica *Prof. Dr. A. Bucur*)

Figura 5.11. Keratochist odontogen primordial care interesează întreg ramul mandibular drept (inclusiv condilul mandibular), cu efracţionarea corticalei interne. Se practică hemirezecţie de mandibulă cu dezarticulare şi reconstrucţia cu placă primară şi hemiartroplastie inferioară cu proteză de condil, fixată la placa de reconstrucţie: a – aspect clinic preoperator; b – aspect radiologic preoperator; c – aspectul piesei operatorii de hemirezecţie de mandibulă cu dezarticulare; d – reconstrucţia se realizează cu placă primară fixată la bontul mandibular restant şi proteză de condil articular; e, f – aspect clinic postoperator, cu refacerea conturului facial şi deschiderea gurii în limite normale; g – aspect radiologic postoperator. (Cazuistica *Prof. Dr. A. Bucur*)

corticala osoasă, fapt pentru care chiuretajul ar întrerupe continuitatea osoasă.

Keratochisturile prezintă un risc crescut de recidivă (peste 50%), în special după chistectomie sau marsupializare. Factorii de risc sunt: neîndepărtarea chistului monobloc, keratochistul odontogen primordial, keratochisturile de mari dimensiuni, cele multiloculare, sau cele care au erodat corticalele osoase.

Pe lângă riscul de recidivă, există un risc crescut de transformare a altor resturi epiteliale cu aceeaşi localizare în keratochisturi independente.

Chistul folicular (dentiger)

Patogenie şi aspecte clinice

Chistul folicular (denumit şi chist dentiger) apare prin transformarea chistică a sacului folicular care înconjoară coroana unui dinte neerupt. Este un chist care apare frecvent la nivelul oaselor maxilare, reprezentând aproximativ 20% din totalul chisturilor de dezvoltare[8]. Chistul folicular înconjoară coroana dintelui neerupt şi este întotdeauna ataşat la joncţiunea smalţ-cement a acestui dinte.

Se formează prin acumularea de conţinut chistic între coroana dintelui şi epiteliul adamantin redus care tapetează la interior chistul folicular. O altă teorie susţine faptul că lichidul chistic se acumulează între stratul extern şi cel intern al epiteliului adamantin redus, acesta din urmă rămânând ataşat pe suprafaţa smalţului dentar.

Deşi sunt chisturi de dezvoltare, pot apărea uneori în urma unor fenomene inflamatorii locale: procese inflamatorii periapicale cronice ale dintelui decidual supraiacent sau fenomene repetate de pericoronarită ale unui dinte semiinclus (în special molarul trei mandibular).

Apare cel mai frecvent la nivelul unghiului mandibulei, în legătură cu un molar de minte inclus sau semiinclus, se poate localiza şi nivelul caninului superior inclus, dar şi la nivelul oricărui alt dinte neerupt (molar trei maxilar, premolar doi mandibular etc.). Afectează cel mai adesea adolescenţii şi tinerii, mai frecvent de sex masculin.

Clinic, chistul folicular de mici dimensiuni este practic asimptomatic (cu excepţia lipsei dintelui erupt pe arcadă), fiind descoperit de multe ori întâmplător în urma unui examen radiologic. În evoluţie, creşte în dimensiuni, putând ajunge să depăşească câţiva centimetri în diametru, şi în situaţii rare să erodeze corticalele osoase. Trebuie reţinut faptul că în general o formaţiune cu aspect de chist dentiger, dar care are dimensiuni mari şi ajunge să deformeze părţile moi, este în fapt un keratochist odontogen dentiger sau un ameloblastom.

Chistul folicular se poate suprainfecta prin comunicarea cu mediul oral în cazul unui dinte semiinclus, sau de la un proces infecţios periapical al unui dinte decidual supraiacent.

Radiologic, ***apectul tipic*** pentru o formă de mici dimensiuni este de radiotransparenţă uniloculară, care înconjoară coroana unui dinte inclus sau semiinclus şi care se ataşează la coletul dintelui. În evoluţie, ataşarea la coletul dintelui este relativă pe imaginea radiologică.

Radiotransparenţa este bine delimitată, cu contur net, adeseori discret radioopac; în cazul în care a fost suprainfectat, limitele chistului par mai puţin nete. Trebuie avut în vedere faptul că există o serie de variaţiuni ale acestui aspect radiologic. Astfel, ***varianta cu extensie laterală*** este prezentă în cazul unui molar de minte inferior semiinclus, în care radiotransparenţa interesează doar porţiunea distală a dintelui, spre ramul mandibular.

Varianta cu extensie vestibulară apare în contextul unui molar de minte inferior semiinclus, dintele împingând chistul spre vestibular, astfel încât imaginea radiologică este de radiotransparenţă uniloculară suprapusă peste bifurcaţia rădăcinilor acestui dinte. Această variantă a fost denumită şi ***chist paradentar*** sau ***chist vestibular de bifurcaţie***, considerat de unii autori ca entitate clinică separată, cu localizare la nivelul primului molar sau molarului de minte inferior.

Varianta „circumferenţială" se prezintă ca o radiotransparenţă care se extinde spre apical, nerespectând joncţiunea amelo-dentinară a coletului dentar, sau poate chiar circumscrie radiologic dintele. În cazul chisturilor foliculare de mari dimensiuni, aspectul poate fi aparent multilocular, dar acesta se datorează unor trabecule osoase restante, suprapuse peste radiotransparenţa chistului.

Chistul folicular poate deplasa semnificativ dintele de la nivelul căruia derivă, în special pentru formele circumferenţiale de mari dimensiuni. De asemenea, poate deplasa dinţii adiacenţi cu care vine în contact, sau poate induce resorbţia radiculară a acestora.

Figura 5.12. Chistul folicular.

Figura 5.13. Chist folicular la nivelul unui molar de minte inclus, în poziție orizontală. (cazuistica *Prof. Dr. A. Bucur*)

Figura 5.14. Chist folicular – varianta cu extensie laterală, spre ramul mandibulei. (cazuistica *Prof. Dr. A. Bucur*)

Figura 5.15. Chist folicular – varianta cu extensie vestibulară. (cazuistica *Prof. Dr. A. Bucur*)

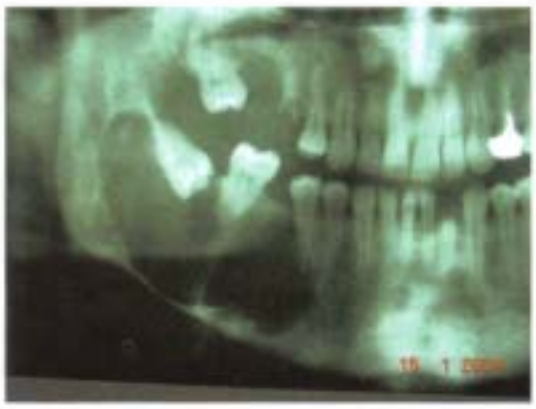

Figura 5.16. Chist folicular „circumferențial" de mari dimensiuni. (cazuistica *Prof. Dr. A. Bucur*)

Diagnostic diferențial

Diagnosticul diferențial al chistului folicular se poate face cu:

- ***keratochistul odontogen dentiger;***
- ***ameloblastomul;***
- ***fibromul ameloblastic;***
- ***chistul/tumora odontogenă adenomatoidă*** – pentru localizările anterioare;

Anatomie patologică

Membrana chistică are caracteristic faptul că este relativ groasă, spre deosebire de keratochistul odontogen dentiger, la care membrana este subțire.

Uneori este dificil de stabilit histopatologic diferența între un sac folicular mărit și unul transformat chistic. Examenul histopatologic

Figura 5.17. Chist folicular pentru care s-a practicat chistectomie şi odontectomia molarului de minte. Se observă o parte din membrana chistică groasă, ataşată la coletul dintelui. (cazuistica *Prof. Dr. A. Bucur*)

relevă un perete chistic alcătuit dintr-o membrană epitelială formată din 2-4 straturi de celule epiteliale nekeratinizate, înconjurată de un strat conjunctiv fibros cu conţinut crescut de glicozaminoglicani şi cu insule de resturi epiteliale odontogene aparent inactive.

În cazul în care chistul a prezentat multiple episoade de suprainfectare, peretele fibros prezintă infiltrat inflamator cronic, iar stratul epitelial prezintă hiperplazie şi strat papilar epitelio-conjunctiv accentuat. Se pot identifica şi insule de celule glandulare mucoase şi sebacee. Uneori sunt prezente zone de keratinizare superficială.

Tratament

Tratamentul chistului folicular constă în **chistectomie** şi odontectomia dintelui semiinclus sau inclus. În unele situaţii, dacă se consideră că este necesară şi totodată posibilă erupţia respectivului dinte pe arcadă, se poate conserva dintele după chistectomie şi chiuretajul complet al inserţiei chistului la nivelul coletului dintelui.

Pentru chisturile foliculare de mari dimensiuni, se poate practica într-o primă etapă **marsupializarea**, care va determina reducerea progresivă a volumului chistului, după care, într-o etapă chirurgicală ulterioară, se va practica chistectomia.

Chisturile foliculare de mari dimensiuni, extinse spre bazilara mandibulei, necesită uneori o chistectomie cu abord cervical.

Recidivele chistului folicular sunt rare după îndepărtarea completă. Prezintă un risc moderat de transformare în ameloblastom. Sunt descrise în literatura de specialitate cazuri rare de transformare a epiteliului chistic în carcinom spinocelular, sau al celulelor glandulare mucoase în carcinom mucoepidermoid.

Chistul de erupţie

Patogenie şi aspecte clinice

Chistul de erupţie (numit şi hematom de erupţie) este analogul la nivelul părţilor moi al chistului folicular. Apare în cazul unui dinte în erupţie, aflat submucos, prin separarea foliculului dentar de suprafaţa coroanei dintelui.

Apare cel mai frecvent în contextul erupţiei dentiţiei temporare (la copilul mic), sau a incisivilor superiori sau a molarilor permanenţi (la copii de 6-8 ani). Poate apărea şi la adulţi, în contextul unui dinte rămas semiinclus.

Clinic se prezintă sub forma unei leziuni cu aspect chistic, localizată în dreptul dintelui în erupţie. Mucoasa acoperitoare este intactă, lăsând să transpară hematomul acumulat sub sacul folicular, ceea ce îi conferă prin transparenţă o culoare albăstruie. La palpare, are consistenţă fluctuentă şi este discret dureros.

Radiologic se evidenţiază dintele în erupţie, care a perforat corticala crestei alveolare, fără a fi vizibile modificări de ordin patologic.

Diagnostic diferenţial

Având în vedere caracteristicile chistului de erupţie, diagnosticul diferenţial nu ridică în general probleme, putând fi rareori confundat cu un hematom post-traumatic al crestei alveolare sau cu o malformaţie vasculară de mici dimensiuni. Examenul radiologic care indică prezenţa dintelui în erupţie stabileşte diagnosticul.

Anatomie patologică

Examenul histopatologic este rareori efectuat pentru chisturile de erupţie. Pe faţa

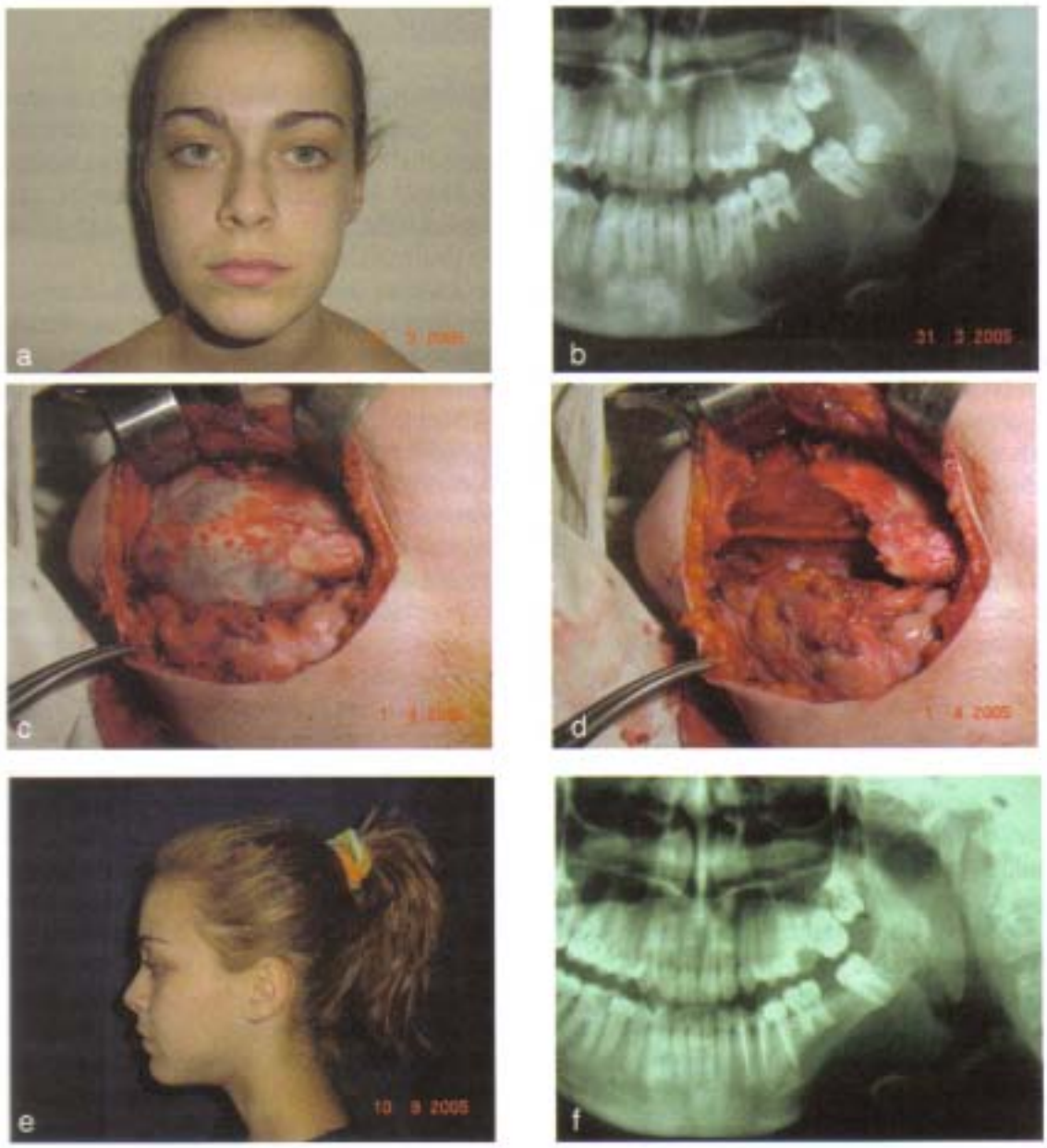

Figura 5.18. Chist folicular de mari dimensiuni pentru care s-a practicat chistectomia cu abord cervical: a, b – aspect clinic şi radiologic preoperator; c – imagine intraoperatorie cu deformarea corticalei mandibulare; d – aspect intraoperator al cavităţii chistice, cu evidenţierea n. alveolar inferior; e, f – aspect clinic şi radiologic postoperator. (cazuistica *Prof. Dr. A. Bucur*)

Figura 5.19. Chistul de erupţie.

Figura 5.20. Chist de erupție la o persoană adultă, format la nivelul unui canin superior semiinclus. (cazuistica *Prof. Dr. A. Bucur*)

mucozală a chistului, mucoasa orală poate prezenta un infiltrat inflamator. Epiteliul care tapetează chistul de erupție este de tip pavimentos nekeratinizat, subțire. Conținutul chistic este adesea hematic.

Tratament

Având în vedere evoluția spre marsupializare spontană în cavitatea orală, urmată de erupția normală a dintelui, în general nu necesită nici un tratament. Se va recomanda menținerea unei bune igiene orale pentru a evita suprainfectarea.

În rare cazuri, este necesară marsupializarea chirurgicală a acestor chisturi, prin incizia și evacuarea conținutului și excizia unei mici porțiuni de mucoasă „în felie de portocală". Aceasta va permite erupția dintelui fără alte complicații.

Chistul parodontal lateral

Patogenie și aspecte clinice

Chistul parodontal lateral este un chist primordial derivat din resturile Malassez, situate la nivelul limbusului osos interdentar sau interradicular. Alte studii arată faptul că derivă din resturile lamei dentare (Serres)[10].

Apare cel mai frecvent la adulții tineri, cu predilecție la sexul masculin. Este localizat în special la mandibulă, dar poate apărea și la maxilar. Se găsește cel mai adesea în spațiul interdentar de la nivel premolar sau canin.

Chistul parodontal lateral este în general asimptomatic, fiind identificat întâmplător la un examen radiologic. Imaginea radiologică este de radiotransparență interdentară în formă de „picătură", cu dimensiuni mai mici de 1 cm. Dinții adiacenți sunt vitali și nu sunt mobili, dar radiologic se poate evidenția divergența rădăcinilor acestora, fără resorbție radiculară.

O variantă anatomo-clinică polichistică este **chistul botrioid**. În aceste cazuri, imaginea radiologică este de radiotransparență multiloculară cu aspect de „ciorchine de struguri" (aspect botrioid). Este expresia unor multiple focare chistice parodontale laterale de mici dimensiuni.

Diagnostic diferențial

Diagnosticul diferențial al chistului parodontal lateral se poate face cu:

- ***chistul radicular lateral;***
- ***keratochistul odontogen primordial;***

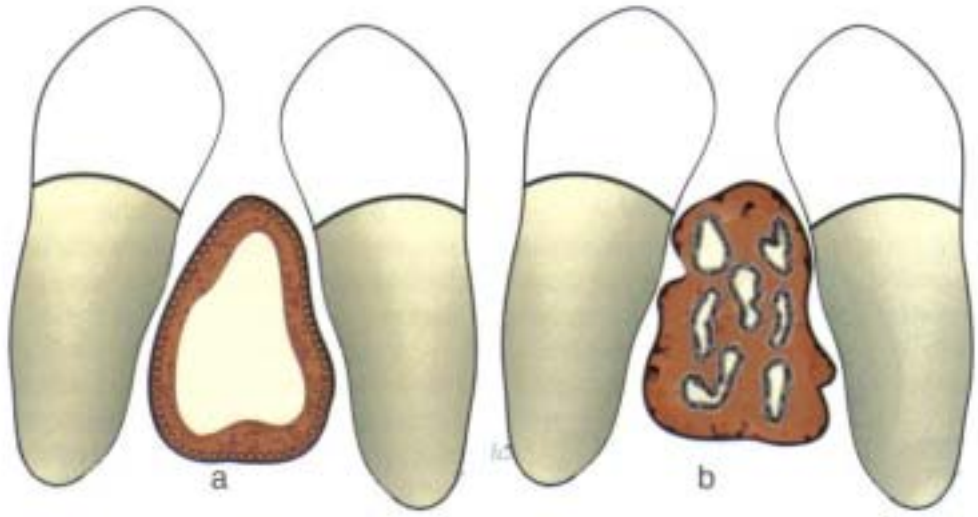

Figura 5.21. a – Chistul parodontal lateral; b – chistul „botrioid".

- *parodontopatia marginală cronică profundă;*
- *chistul folicular;*
- *tumori benigne osoase cu radiotransparență osoasă;*
- *tumori maligne endoosoase.*

Anatomie patologică

Chistul parodontal lateral prezintă un perete subțire, fără caracter inflamator, format dintr-un strat fibros și un epiteliu cu 1-3 straturi de celule pavimentoase sau cubice. La nivelul stratului epitelial se pot identifica focare de celule clare bogate în glicogen, acestea putând fi prezente și în stratul fibros.

Chistul botrioid se prezintă sub forma unei grupări de chisturi de mici dimensiuni, cu caracteristici similare celor descrise mai sus și separate prin septuri fibroase subțiri.

Tratament

Tratamentul de elecție este chistectomia cu conservarea dinților adiacenți, după chiuretarea completă a leziunii de la nivelul rădăcinilor acestora. Recidivele sunt rare și apar de obicei în cazul formelor botrioide. Transformarea malignă este excepțională.

Chistul gingival al adultului

Patogenie și aspecte clinice

Chistul gingival al adultului reprezintă expresia clinică la nivelul părților moi a chistului parodontal lateral. Apare prin transformarea chistică a resturilor lamei dentare (resturile Serres) de la nivelul parodonțiului marginal.

Clinic se prezintă ca o formațiune chistică de mici dimensiuni (sub 1 cm), situată în dreptul papilei interdentare, sau chiar și pe creasta edentată. Mucoasa acoperitoare este intactă, dar prin transparență lasă să se vadă o coloraţie albăstruie. Nu se evidențiază radiologic resorbție osoasă.

Diagnostic diferențial

Chistul gingival al adultului trebuie diferențiat de:

- *hiperplazii gingivale „epulis-like";*
- *abcesul parodontal.*

Anatomie patologică

Aspectul histopatologic este similar celui al chistului parodontal lateral.

Tratament

Se va practica chistectomia simplă, cu vindecare per secundam a defectului de părți moi. Nu apar recidive după extirparea completă.

Figura 5.22. Chistul gingival al adultului.

Chistul gingival (alveolar) al nou-născutului

Patogenie și aspecte clinice

Chisturile gingivale (alveolare) ale nou-născutului derivă din resturile Serres ale laminei dentare. Sunt formațiuni chistice cu incidență crescută, care sunt prezente la jumătate din nou-născuți. Sunt chisturi mici, superficiale, pline cu keratină, situate pe mucoasa alveolară la nou-născut.

Clinic, chisturile gingivale (alveolare) ale nou născutului **(nodulii Bohn)** se prezintă sub forma unor papule de mici dimensiuni, multiple, albicioase, situate pe creasta alveolară. Dimensiunile acestora sunt de 2-3 mm. Localizarea este mai frecventă pe creasta alveolară maxilară și mai rar pe cea mandibulară. În evoluție, membrana chistului se perforează, comunică cu cavitatea orală, și astfel, printr-un fenomen de „marsupializare spontană", involuează total până la vârsta de 3 luni. Din aceste motive, sunt destul de rar identificate și nu necesită un tratament specific.

O variantă clinică o constituie chisturile palatinale ale nou-născutului **(perlele Epstein),** care sunt localizate la nivelul mucoasei palatinale, pe linia mediană, sau lateral, la nivelul fibromucoasei palatului dur sau a vălului moale. În aceste cazuri, derivă din resturile epiteliale rezultate din fuziunea proceselor palatinale sau ale mugurilor nazali sau maxilari.

Indiferent de localizare, chisturile gingivale sau palatinale ale nou-născutului nu prezintă modificări osoase subiacente evidențiabile radiologic.

Diagnostic diferențial

Având în vedere prezența la naștere a acestor chisturi și caracterele clinice și evolutive specifice (chisturi multiple, involuție spontană în primele luni de viață), diagnosticul diferențial se poate face cu ***granulomul (epulisul) congenital*** (aspect reliefat, dimensiuni mai mari, consistență fermă).

Anatomie patologică

Chistul prezintă un epiteliu subțire, cu o suprafață parakeratozică. Cavitatea chistică conține detritusuri keratinice.

Tratament

Având în vedere involuția spontană în primele 3 luni de viață, nu necesită un tratament specific.

Chistul odontogen calficificat

Patogenie și aspecte clinice

Chistul odontogen calcificat (chistul Gorlin, chistul cu „celule fantomă") este o leziune osoasă mai rară. Este considerat de natură chistică, deși unii autori recomandă încadrarea sa ca formațiune tumorală benignă. Într-adevăr, unele forme sunt pur chistice, în timp ce altele, cum ar fi tumorile dentinogene cu „celule fantomă" sau tumorile odontogene epiteliale cu „celule fantomă" nu au caracter chistic, ci tumoral, în evoluție infiltrând țesuturile înconjurătoare[11]. Se asociază uneori cu alte tumori odontogene, cum ar fi odontoame, tumora odontogenă adenomatoidă sau ameloblastomul.

În majoritatea cazurilor se localizează intraosos, alteori putând evolua sub formă periferică, extraosoasă. De cele mai multe ori se localizează în zona frontală maxilară sau mandibulară, la orice vârstă.

Forma endoosoasă are dimensiuni moderate, de 2-4 cm, fiind însă citate și forme de mari dimensiuni. Este identificată întâmplător în urma unui examen radiologic. În stadii inițiale sunt complet radiotransparente, dar în evoluție dezvoltă calcificări centrale, bine circumscrise, cu alternanța radiotransparenței cu radioopacitatea. Astfel, se poate prezenta radiologic ca o radiotransparență de obicei uniloculară, bine delimitată; alteori poate avea aspect multilocular. Pe fondul acestei radiotransparențe, în unele cazuri se pot identifica central radioopacități cu aspectul unor calcificări neregulate (aspect de „sare și piper", sau de „vălătuci", sau de „soare răsare"), sau chiar al unor structuri dentare rudimentare.

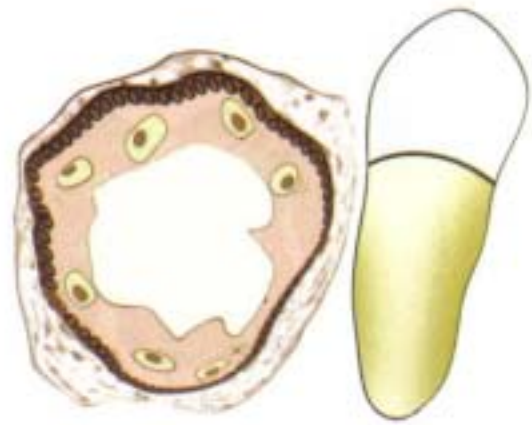

Figura 5.23. Chistul odontogen calcificat.

Forma extraosoasă se prezintă sub forma unei mase gingivale, sesile sau pediculate, fără caractere clinice specifice.

Diagnostic diferențial

În funcție de localizare și aspectul radiologic, diagnosticul diferențial este diferit:

Forma endoosoasă uniloculară fără calcificări trebuie diferențiată de:

- ***keratochistul odontogen primordial;***
- ***chistul parodontal lateral;***
- ***chisturi neodontogene;***
- ***chistul radicular lateral;***
- ***chistul/tumora odontogenă adenomatoidă;***

Forma endoosoasă cu prezența calcificărilor trebuie diferențiată de:

- ***unele forme de chist/tumoră odontogenă adenomatoidă***, cu aspect similar;
- ***odontom;***
- ***fibromul osifiant;***
- ***tumora odontogenă epitelială calcificată;***

Forma extraosoasă trebuie diferențiată de:

- ***hiperplaziile „epulis-like";***
- ***fibroame gingivale;***
- ***tumora odontogenă epitelială calcificată extraosoasă.***

Anatomie patologică

În marea majoritate a cazurilor, examenul histopatologic relevă forma chistică a acestei leziuni. Prezintă o capsulă fibroasă și un epiteliu odontogen de acoperire, format din 4-10 straturi de celule. Celulele bazale ale stratului epitelial sunt cubice sau cilindrice, cu aspect asemănător ameloblastelor. Caracteristică este prezența unui număr variabil de „celule fantomă" în stratul epitelial – acestea sunt celule epiteliale modificate, care își mențin forma, dar își pierd nucleii.

Tratament

Leziunea nu prezintă în general o evoluție agresivă. Tratamentul constă în simpla chistectomie a formelor endoosoase, sau respectiv extirparea formelor extraosoase. Riscul de recidivă este redus.

Chistul odontogen glandular (chistul sialo-odontogen)

Patogenie și aspecte clinice

Chistul odontogen glandular este o entitate anatomo-patologică rară și recent inclusă în cadrul entităților chistice ale oaselor maxilare12. Derivă din resturile epiteliale odontogene, dar prezintă și elemente histopatologice cu aspect glandular, fapt care este explicabil cel mai probabil prin caracterul pluripotențial de transformare a epiteliului odontogen.

Clinic, apare la adulți, și extrem de rar la adolescenți. În majoritatea cazurilor afectează mandibula, în zona anterioară. Dimensiunea chistului este variabilă, de la 1 cm până la leziuni de mari dimensiuni, care induc o lză osoasă extinsă. Inițial sunt asimptomatice, dar în evoluție induc jenă dureroasă, parestezii și pot eroda corticalele osoase. Evoluția este relativ rapidă, leziunea chistică având un caracter agresiv local. **Aspectul radiologic** este de radiotransparență uniloculară sau, mai frecvent, multiloculară, cu margini bine delimitate și cu contur radioopac care denotă scleroza periferică.

Diagnostic diferențial

Diagnosticul diferențial al chistului odontogen glandular se poate face cu:

- ***keratochistul odontogen multilocular;***
- ***ameloblastomul;***
- ***tumori sau malformații vasculare osoase;***
- ***tumori maligne endoosoase.***

Anatomie patologică

Peretele chistic este format dintr-un epiteliu pavimentos stratificat, de grosime variabilă și un strat conjunctiv fibros, joncțiunea epitelio-conjunctivă neavând un aspect papilar. Stratul fibros nu prezintă în general componentă inflamatorie. La nivelul stratului epitelial se pot identifica depozite mucinice și celule glandulare mucoase.

Aspectul histopatologic este pe alocuri asemănător unui carcinom mucoepidermoid slab diferențiat, cu caracter chistic.

Tratament

Tratamentul constă în chistectomie cu chiuretaj atent al osului restant. Recidivele sunt frecvente, în peste 30% dintre cazuri. Având în vedere caracterul agresiv și recidivant, este uneori necesară rezecția osoasă marginală sau chiar segmentară.

Chisturi neodontogene

Chistul nazo-palatin (chistul canalului incisiv)

Patogenie și aspecte clinice

Chistul nazo-palatin este cel mai frecvent chist neodontogen al cavității orale. Provine din transformarea chistică a vestigiilor epiteliale ale canalului nazo-palatin, localizat în cursul dezvoltării embriologice în zona canalului incisiv. Chistul nazo-palatin poate apărea clinic la orice vârstă, dar mai ales la persoane de 40-60 de ani, existând o predilecție pentru sexul masculin. Deși este un chist de dezvoltare, apare rareori la copii, în primii ani de viață.

Clinic, este multă vreme asimptomatic, putând fi identificat în urma unui examen radiologic de rutină. În evoluție, ajunge să deformeze palatul anterior, având aspectul similar unui abces palatinal situat pe linia mediană. Mucoasa acoperitoare poate fi integră sau poate prezenta o fistulă prin care se elimină conținutul chistic. Palparea este dureroasă și se constată fluctuență. Alteori, exteriorizarea la nivelul părților moi poate fi spre vestibular, în fundul de șanț din regiunea frontală, deformând buza.

Radiologic se evidențiază o radiotransparență de 1-2 cm și mai rar de până la 6 cm. Este bine delimitată, situată între rădăcinile incisivilor centrali superiori, pe linia mediană sau imediat paramedian, fără a avea punctul de plecare de la nivel periapical. Rădăcinile acestor dinți sunt divergente și rareori cu fenomene de resorbție radiculară. Imaginea radiologică este de „inimă de carte de joc".

Se descrie și o formă clinică mai rară, ce interesează strict părțile moi, așa-numitul **chist al papilei incisive**.

Diagnostic diferențial

În general, pentru o radiotransparență situată în premaxilă pe linia mediană, între rădăcinile incisivilor centrali superiori, în formă de „inimă de carte de joc", diagnosticul prezumtiv va fi de chist nazo-palatin, până la o eventuală infirmare a acestuia. Diagnosticul diferențial se poate face cu:

- ***chistul radicular*** cu punct de plecare unul sau ambii incisivi centrali superiori;
- ***keratochistul odontogen primordial*** derivat dintr-un dinte supranumerar (meziodens);
- ***tumori maligne*** endoosoase de tip condrosarcom cu aceeași localizare;
- ***canal incisiv normal*** – pentru formele de chist nazo-palatin de mici dimensiuni.

Anatomie patologică

Epiteliul peretelui chistic poate fi de tip pavimentos stratificat, cilindric pseudostratificat sau cilindric ciliat, uneori fiind prezente mai multe tipuri de dispoziție a celulelor epiteliale în diferite zone ale membranei. Se pot evidenția de asemenea celule glandulare mucoase. La exterior, peretele chistului este tapetat de un țesut fibros, uneori cu componentă inflamatorie cronică.

Tratament

Tratamentul chistului canalului nazo-palatin constă în chistectomie simplă, de obicei prin abord palatinal. După extirparea completă, nu apar recidive. Riscul de transformare malignă este extrem de mic.

Chistul median palatinal

Patogenie și aspecte clinice

Chistul median palatinal este un chist „fisural" rar care își are originea în resturile epiteliale restante la nivelul zonei de fuziune embriologică a lamelor orizontale ale oaselor palatine. Este similar unui chist nazo-palatin localizat spre posterior în palat și adeseori se confundă cu acesta.

Clinic, se prezintă sub forma unei deformații la nivelul palatului dur, imediat posterior de papila incisivă, pe linia mediană, cu dimensiuni de aproximativ 2 cm. **Aspectul radiologic** este de radiotransparență bine circumscrisă în palat pe linia mediană. În rare situații induce divergența rădăcinilor incisivilor centrali superiori. Subliniem faptul că un chist median palatinal deformează palatul. O radiotransparență interincisivă fără manifestare clinică reprezintă de obicei un chist nazo-palatin.

Diagnostic diferențial

Având în vedere similaritățile cu chistul nazo-palatin, diagnosticul diferențial se poate face cu acesta și cu toate entitățile cu care se face diagnostic diferențial pentru acesta.

Anatomie patologică

Peretele chistic este reprezentat de epiteliu pavimentos stratificat. Sunt uneori prezente zone de epiteliu cilindric pseudostratificat ciliat. De asemenea poate fi prezent un infiltrat inflamator perilezional.

Tratament

Tratamentul este chirurgical şi constă în chistectomie. Recidivele sunt rare.

Chistul nazo-labial

Patogenie şi aspecte clinice

Chistul nazo-labial este un chist de dezvoltare care apare extrem de rar în părţile moi de la nivelul buzei superioare, paramedian. Patogenia sa este încă incertă[13]: se consideră că este vorba despre transformarea chistică a unor resturi de epiteliu distopic al canalului nazolacrimal. O altă teorie, mai puţin acceptată în prezent, consideră că este vorba despre un chist „fisural", derivat din resturile epiteliale embrionare restante la nivelul liniei de fuziune între mugurele maxilar şi cel nazal lateral. Nu are componentă osoasă, fapt pentru care sinonimul de chist nazo-alveolar, folosit în trecut, nu este corect.

Clinic, apare de obicei la persoane adulte, mai frecvent la sexul feminin, sub forma unei mase chistice de dimensiuni relativ mici, nedureroase, situate în grosimea buzei superioare, paramedian, spre aripa nasului. Sunt descrise cazuri de afectare bilaterală.

Formaţiunea chistică poate deforma regiunea, dar tegumentul acoperitor este nemodificat. Chistul se localizează de obicei superficial de planul muscular, dar poate deforma semnificativ fundul de şanţ vestibular superior. Uneori poate induce discrete tulburări de respiraţie pe narina de partea afectată sau poate afecta stabilitatea unei proteze mobilizabile la edentaţi. **Imaginea radiologică** nu relevă în general modificări osoase, putând fi uneori prezentă o liză osoasă prin presiunea exercitată de un chist nazo-labial cu evoluţie îndelungată.

Diagnostic diferenţial

Diagnosticul diferenţial al chistului nazolabial se poate face cu:

- ***abcesul vestibular cu punct de plecare incisiv superior*** sau ***abcesul spaţiului canin;***
- ***chistul sebaceu, chistul epidermoid*** sau ***chistul cu incluzii epidermale;***
- ***tumori benigne sau maligne ale glandelor salivare mici labiale superioare;***

Anatomie patologică

Epiteliul membranei chistice este cilindric pseudostratificat neciliat şi poate conţine celule glandulare mucoase. Alteori se evidenţiază şi epiteliu pavimentos stratificat. La exterior, peretele chistic prezintă un strat fibros.

Tratament

Tratamentul este chirurgical şi constă în chistectomie pe cale orală. Uneori, pentru radicalitate, este necesară includerea în piesă a unei porţiuni din fibromucoasa planşeului nazal, dacă chistul aderă de aceasta. După extirparea completă, nu apar recidive.

„Chistul globulomaxilar"

Chistul globulomaxilar a fost considerat un chist „fisural" rezultat din incluziile epiteliale restante la nivelul zonei de fuziune a porţiunii globulare a mugurelui nazal medial cu cel maxilar. Această teorie a fost infirmată, având în vedere faptul că, în cadrul dezvoltării embriologice, porţiunea globulară a mugurelui nazal medial formează de la început corp comun cu mugurele maxilar, nefiind vorba despre un proces de fuziune.

În fapt, s-a demonstrat că chistul globulomaxilar este expresia clinică şi radiologică a unui chist radicular (periapical sau lateral), a unui chist parodontal lateral, a unui keratochist odontogen etc. Practic, chistul „globulomaxilar" nu există ca entitate clinică şi anatomo-patologică de sine stătătoare, fapt pentru care se pledează pentru renunţarea la acest termen[14]. În practica clinică, totuşi denumirea este încă menţinută, cu amendamentele de mai sus.

Clasic, chistul „globulomaxilar" este descris sub forma unui chist endoosos situat între incisivul lateral şi caninul superior (sau mai rar între incisivul central şi cel lateral superior), care iniţial este asimptomatic, dar în evoluţie se poate exterioriza la nivelul părţilor moi din fundul de şanţ vestibular sau în palat, sub forma

Figura 5.24. Aspectul radiologic al unui chist „globulomaxilar", în fapt un chist radicular de dimensiuni relativ mari cu punct de plecare incisivul lateral (22). (cazuistica *Prof. Dr. A. Bucur*)

unei deformări dureroase și fluctuente. Imaginea radiologică este de radiotransparență situată la nivelul maxilarului între acești dinți, rădăcinile acestora fiind divergente și prezentând uneori fenomene de resorbție radiculară.

Aspectul histopatologic, evoluția și tratamentul sunt în concordanță cu forma anatomo-patologică a cărei expresie clinică o reprezintă.

„Chistul median mandibular"

Chistul median mandibular a fost considerat un chist „fisural", rezultat din resturile epiteliale restante la nivelul limitei de fuziune pe linia mediană a mugurilor mandibulari. S-a demonstrat însă că, din punct de vedere embriologic, mandibula derivă dintr-un singur mugure bilobat, care prezintă un istm central, care dispare progresiv în evoluția embrionară.

În fapt, chistul median mandibular reprezintă expresia clinică a unui chist radicular cu punct de plecare la nivelul incisivilor inferiori, cu toate caracterele clinice, radiologice, histopatologice, de evoluție și tratament ale acestuia.

II. Chisturi inflamatorii

Chistul radicular

Patogenie

Chistul radicular este un chist inflamator endoosos care înconjoară apexul unui dinte devital, ca o complicație a patologiei dentare (carie dentară, pulpită, gangrenă pulpară, granulom periapical și ulterior chist radicular). În evoluție, caria dentară ajunge să deschidă camera pulpară, iar germenii pătrund și produc inflamația conținutului acesteia (pulpita), ajungând în final să producă necroza septică a pulpei dentare (gangrena pulpară). Procesul infecțios se extinde de la nivelul pulpei dentare, prin foramenul apical, în spațiul parodonțiului apical, format între suprafața apexului dentar și corticala internă a osului alveolar care urmărește conturul dintelui (denumit din punct de vedere radiologic *lamina dura*) – astfel se produce parodontita apicală. Aceasta poate evolua acut, spre abces, sau poate avea caracter cronic, formându-se un țesut de granulație cu caracter inflamator, numit granulom periapical. Granulomul periapical poate dezvolta o pseudomembrană conjunctivă. În evoluție, inflamația cronică periapicală stimulează transformarea chistică a resturilor epiteliale Malassez, sau chiar și a altor structuri epiteliale de vecinătate (cum ar fi membrana sinusului maxilar), fapt care duce la transformarea granulomului periapical în chist radicular, prin mecanismul „cercului vicios" care stă la baza formării oricărui chist.

Chistul radicular este cel mai frecvent chist din patologia oaselor maxilare și prezintă trei forme anatomo-clinice, în funcție de localizare și evoluție: **chistul periapical, chistul radicular lateral** și **chistul rezidual**.

Chistul periapical

Aspecte clinice

Chistul periapical este localizat la nivelul apexului unui dinte cu gangrenă pulpară (netratat, neobturat pe canal).

O situație particulară este cea a unui dinte cu obturație de canal, completă sau incompletă, cu prezența la nivelul apexului a unui chist periapical care își continuă sau nu evoluția. Chistul periapical al unui dinte cu obturație de

canal este considerat de către unii autori chist rezidual în urma tratamentului endodontic.

Clinic, chistul periapical este inițial asimptomatic, fiind prezente uneori semne indirecte, cum ar fi sensibilitatea la percuția în ax a dintelui/dinților cauzali, sau jena dureroasă la palparea vestibulului bucal în dreptul apexului acestor dinți. Testele de vitalitate ale dinților cauzali sunt întotdeauna negative, având în vedere prezența gangrenei pulpare.

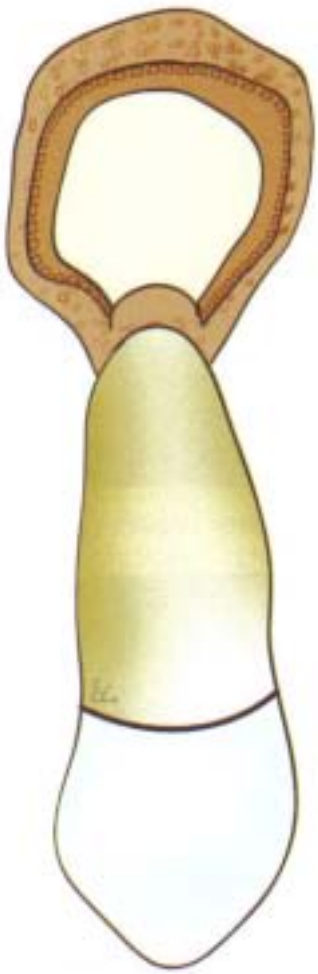

Figura 5.25. Chistul periapical.

În evoluție, chistul periapical crește în dimensiuni și subțiază corticala osoasă. La palparea în vestibulul bucal se percepe o consistență de „minge de celuloid" sau „coajă de ou spart" (semnul lui Dupuytren), datorată lizei corticalei osoase; zona este discret dureroasă la palpare. În final, chistul ajunge să perforeze corticala osoasă și să se exteriorizeze în părțile moi, submucos. Deformează fundul de șanț vestibular (sau respectiv palatul), mucoasa acoperitoare având aspect normal. Palparea este dureroasă și se percepe o zonă de fluctuență.

Chistul se poate suprainfecta, evoluția fiind spre un abces vestibular, palatinal sau de spațiu fascial primar. Prin extinderea tridimensională, chistul poate interesa și rădăcinile dinților vecini. De asemenea, după o evoluție îndelungată, poate fistuliza în cavitatea orală, la tegument, sau se

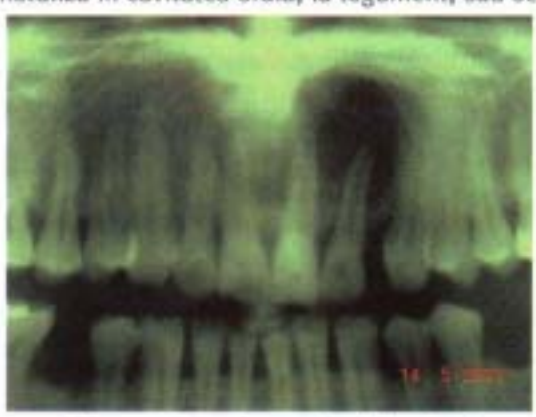

Figura 5.27. Aspectul radiologic al unui chist radicular periapical cu punct de plecare incisivul lateral superior (22). (cazuistica *Prof. Dr. A. Bucur*)

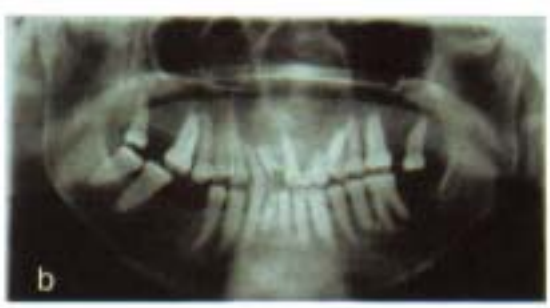

Figura 5.26. Chist radicular periapical de mari dimensiuni, care interesează întreg grupul dentar frontal superior și care deformează semnificativ vestibulul bucal superior: a – aspect clinic; b – aspect radiologic. (cazuistica *Prof. Dr. A. Bucur*)

Figura 5.28. Chistul radicular periapical: a – implantarea osoasă permite chistectomia cu rezecția apicală a dintelui cauzal; b – implantarea osoasă minimă impune chistectomia cu extracția dintelui cauzal. (cazuistica *Prof. Dr. A. Bucur*)

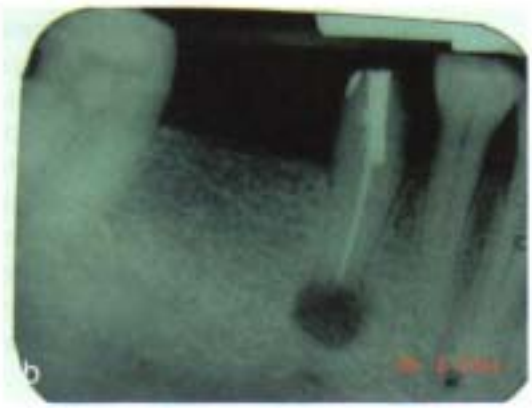

Figura 5.29. Chistectomie cu rezecție apicală și obturație de canal a dintelui cauzal: a – aspect intraoperator; b – aspect radiologic postoperator. (cazuistica *Prof. Dr. A. Bucur*)

Figura 5.30. a, b – Chistectomie cu extracția dinților cauzali irecuperabili, prin abord vestibular. (cazuistica *Prof. Dr. A. Bucur*)

poate deschide în sinusul maxilar.

Radiologic se prezintă sub forma unei radiotransparenţe periapicale în jurul dintelui cauzal, care continuă, deformează şi şterge conturul *laminei dura* în porţiunea apicală a dintelui. Radiotransparenţa este bine delimitată, prezentând uneori un contur radioopac care se datorează fenomenelor de scleroză perichistică. Are formă rotundă sau ovală, alteori neregulată în contextul în care este de dimensiuni mari şi interesează mai mulţi dinţi. Apexurile dinţilor implicaţi sunt incluse în cavitatea chistică, prezentând uneori resorbţie radiculară.

Diagnostic diferenţial

Un chist periapical de mici dimensiuni este practic imposibil de diferenţiat radiologic de un granulom periapical. Diagnosticul diferenţial se poate face cu majoritatea chisturilor osoase. De asemenea, pentru localizările la nivelul grupului premolar sau molar superior, uneori este dificil de diferenţiat radiologic de aspectul unui sinus maxilar normal, dar cu un recessus alveolar procident. „Chistul median mandibular" reprezintă de cele mai multe ori expresia clinică şi radiologică a unui chist radicular de la nivelul dinţilor frontali inferiori.

Anatomie patologică

Chistul prezintă o membrană formată din epiteliu pavimentos stratificat, cu exocitoză sau hiperplazie. Uneori, epiteliul prezintă zone de calcificare liniare sau arcuate, numite corpi Rushton. Un strat conjunctiv fibros, uneori cu infiltrat inflamator, înconjoară la exterior stratul epitelial. Conţinutul chistic este format dintr-un lichid care conţine resturi celulare. În peretele sau/şi în conţinutul chistului se pot identifica uneori focare de calcificare distrofică, granule de colesterol, celule gigante multinucleate, hematii sau depozite de hemosiderină. Peretele chistic poate prezenta corpi hialini formaţi din material eozinofil înconjurat de fibre dense de colagen.

Tratament

Atitudinea terapeutică faţă de chistul radicular este influenţată de o serie de factori, cum ar fi dimensiunea chistului şi posibilitatea tratamentului conservator endodontic al dintelui cauzal sau respectiv necesitatea extracţiei acestuia. Principial, tratamentul vizează îndepărtarea chistului şi tratamentul factorului cauzal dentar.

În cazul granuloamelor periapicale, ca primă intenţie se poate încerca tratamentul endodontic al dintelui cauzal. În cazul eşecului acestui tratament, cu persistenţa leziunii, se va practica tratamentul chirurgical conservator al dintelui cauzal (chiuretaj periapical cu rezecţie apicală şi sigilarea suprafeţei de secţiune a rădăcinii).

Pentru chisturile de dimensiuni mici şi medii, există două posibilităţi terapeutice, în funcţie de starea dintelui/dinţilor cauzali. Dacă dintele cauzal este recuperabil, cu implantare bună, şi dacă mai puţin de o treime din rădăcină este inclusă în formaţiunea chistică, se va practica chistectomia cu rezecţia apicală a dintelui (îndepărtarea apexului inclus în formaţiunea chistică) şi tratamentul endodontic intraoperator, cu sigilarea suprafeţei de secţiune a rădăcinii.

Dacă dintele cauzal prezintă o distrucţie coronară masivă, fiind irecuperabil din punct de vedere protetic, sau dacă mai mult de o treime din apex este inclusă în formaţiunea chistică, se va practica extracţia dentară şi chistectomia prin alveola postextracţională. Dacă accesul este insuficient pentru îndepărtarea chistului, se va practica chistectomia prin abord vestibular.

În cazul chisturilor de mari dimensiuni, se va practica în mod similar chistectomia prin abord vestibular (mai rar palatinal – la maxilar) şi respectiv extracţia sau tratamentul conservator (rezecţia apicală cu tratament endodontic şi sigilarea suprafeţei de secţiune a rădăcinii) al dinţilor cu interesare chistică. Atitudinea faţă de aceşti dinţi (radicală sau conservatoare) se bazează pe criteriile descrise mai sus.

Pentru chisturile de mari dimensiuni care se extind către sinusul maxilar, dar la care se menţine o separaţie osoasă minimă între peretele chistic şi mucoasa sinuzală, nu este necesară cura radicală a sinusului maxilar. În schimb, atunci când chistul afectează mucoasa sinuzală, se indică şi cura radicală a sinusului maxilar.

Pentru chisturile radiculare de mari dimensiuni localizate la mandibulă şi care prezintă un risc crescut de fractură în os patologic, sau pentru cele localizate la maxilar cu extensie importantă în sinusul maxilar sau în fosele nazale, se poate opta pentru marsupializarea chistului, în asociere cu tratamentul conservator sau radical al dintelui/dinţilor cauzali.

Chistul radicular lateral

Din punct de vedere patogenic şi histopatologic, chistul radicular lateral este similar chistului periapical, cu diferenţa că se dezvoltă la nivelul suprafeţei laterale a rădăcinii dintelui, pe seama unor canale pulpare aberante. Se prezintă sub forma unei formaţiuni chistice, cu aceleaşi caractere clinice şi evolutive, aspectul radiologic relevând însă o radiotransparenţă de mai mici dimensiuni localizată radicular lateral, de cele mai multe ori în limbusul osos interdentar sau mai rar interradicular.

Diagnostic diferenţial

Diagnosticul diferenţial al chistului radicular lateral se poate face cu:

- ***chistul parodontal lateral;***
- ***keratochistul odontogen primordial;***
- ***parodontopatia marginală cronică profundă.***

Tratament

Principiile de tratament sunt similare cu cele pentru chistul periapical. Având în vedere evoluţia laterală a chistului, cu erodarea limbusului alveolar interdentar, în cele mai multe cazuri implantarea dintelui cauzal este afectată, impunând extracţia dentară şi chistectomia prin alveolă.

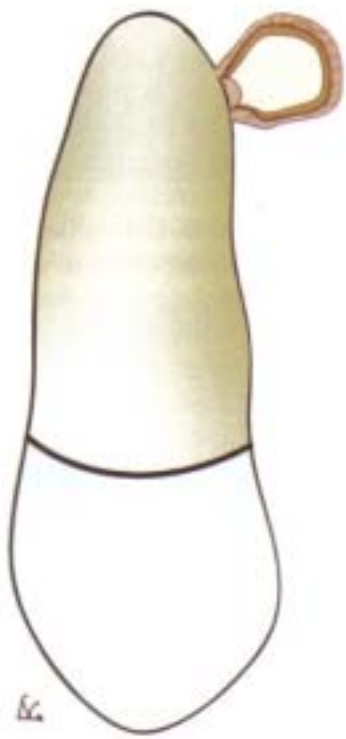

Figura 5.31. Chistul radicular lateral.

Chistul rezidual

Chistul rezidual este în fapt un chist radicular care persistă după tratamentul endodontic sau extracţia dentară. Clasic se consideră chist rezidual acel chist restant după extracţia dentară fără chiuretarea alveolei. În prezent, termenul de chist rezidual a fost extins şi pentru chistul periapical persistent după un tratament endodontic care nu a reuşit să eradicheze focarul infecţios de la nivelul apexului. Eşecul tratamentului endodontic se poate datora fie indicaţiei eronate legate de dimensiunile chistului, fie unei obturaţii de canal deficitare, care nu a reuşit să sigileze canalul radicular, acesta rămânând permeabil pentru germenii din cavitatea orală; alteori, dimpotrivă, o obturaţie de canal cu depăşire reprezintă un factor iritativ care continuă evoluţia chistului.

Chistul rezidual după tratament endodontic are aspectul radiologic al unui chist periapical localizat la un dinte cu obturaţie de canal. Chistul rezidual după extracţia dentară se prezintă radiologic ca un chist radicular persistent la nivelul unei creste alveolare edentate, după vindecarea osoasă a alveolei postextracţionale.

Diagnostic diferenţial

Diagnosticul diferenţial al **chistului rezidual după tratament endodontic** se face cu chistul periapical (dintele nu este obturat pe canal). De asemenea, diagnosticul diferenţial se poate face şi cu alte entităţi chistice sau tumorale, ca şi în cazul chistului periapical.

Diagnosticul diferenţial al **chistului rezidual după extracţia dentară** se poate face cu leziunile chistice sau tumorale ale oaselor maxilare care din punct de vedere clinic şi radiologic nu sunt în legătură cu un dinte: keratochistul odontogen primordial, chistul osos traumatic, chistul osos anevrismal etc.

Tratament

Tratamentul chistului rezidual după tratament endodontic urmăreşte aceleaşi principii terapeutice ca şi în cazul chistului periapical de mici dimensiuni – chistectomie cu rezecţie apicală şi sigilarea suprafeţei de secţiune a rădăcinii. Tratamentul chistului rezidual după extracţia dentară constă în chistectomie prin abord oral.

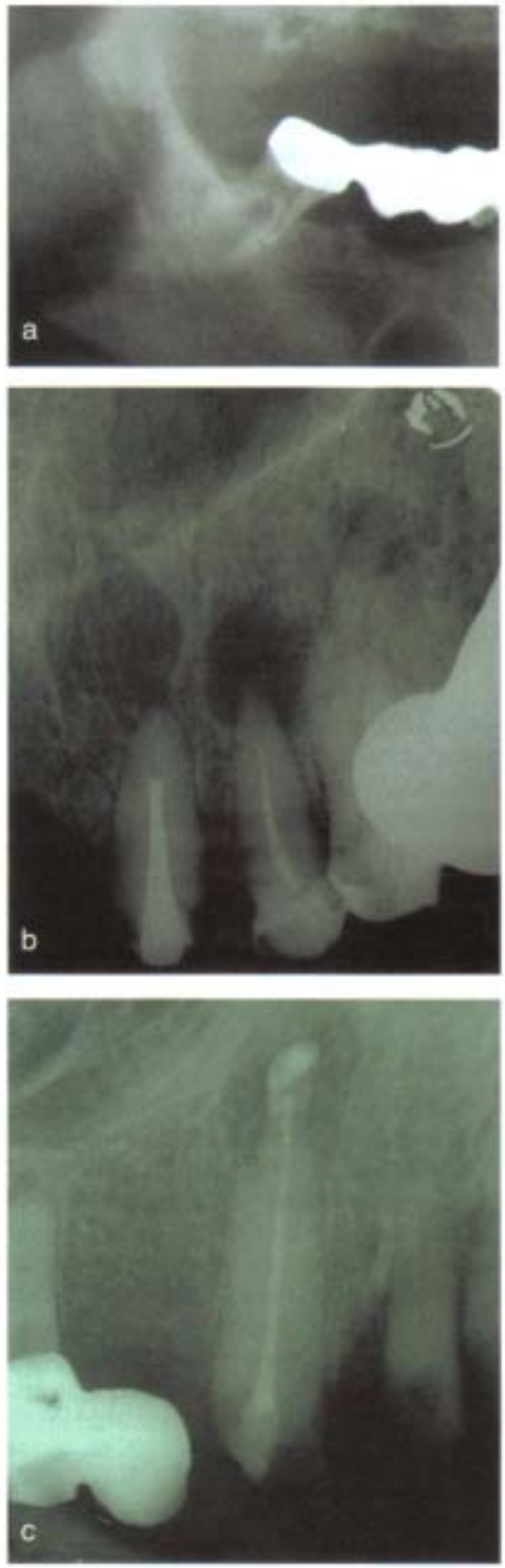

Figura 5.32. Chist rezidual: a – după extracţie dentară; b – după obturaţii de canal incomplete; c – după obturaţie de canal cu depăşire. (cazuistica *Prof. Dr. A. Bucur*)

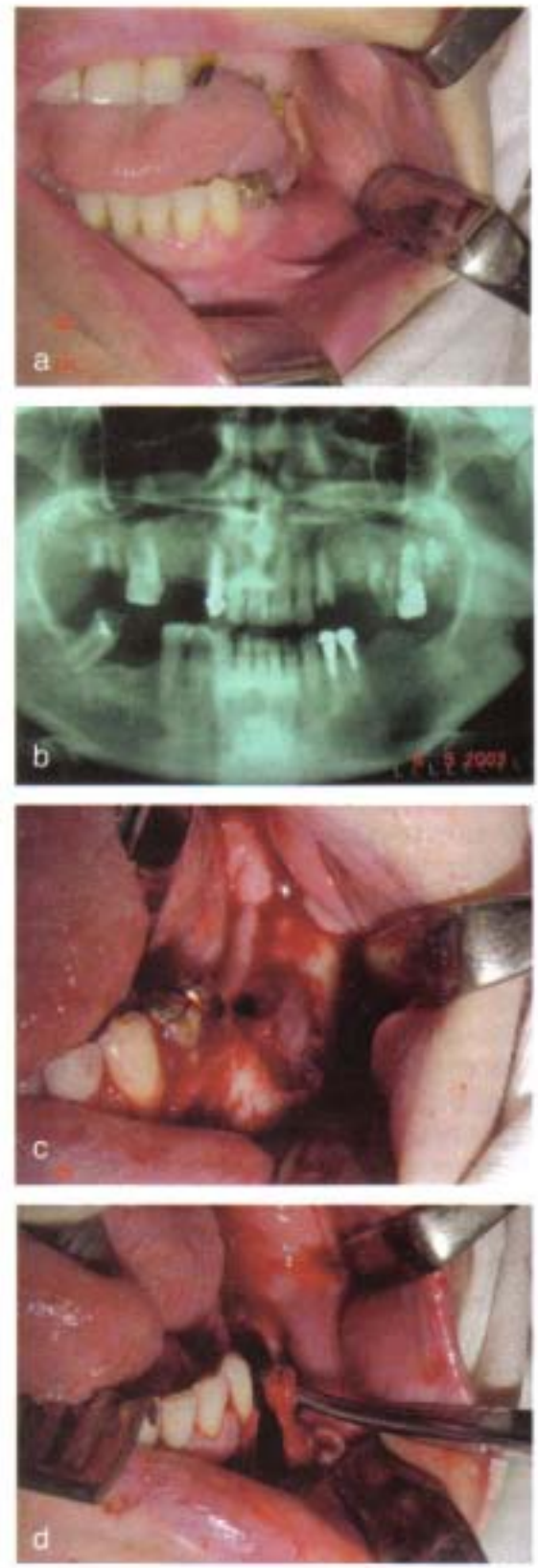

Figura 5.33. Chistectomia unui chist rezidual mandibular, de mari dimensiuni: a,b – aspect clinic oral şi radiologic preoperator; c, d – se îndepărtează chistul rezidual şi se evidenţiază şi se conservă pachetul vasculo-nervos alveolar inferior. (cazuistica *Prof. Dr. A. Bucur*)

III. Pseudochisturi

Cavitatea osoasă idiopatică

Patogenie şi aspecte clinice

A fost denumită şi chist osos simplu, chist osos hemoragic, chist osos solitar sau chist osos traumatic. Reprezintă o cavitate endoosoasă fără membrană, fapt pentru care este considerată un pseudochist cu etiologie incertă, existând numeroase teorii patogenice care de altfel au generat multiplele denumiri ale acestei entităţi[15]. De-a lungul timpului, a fost frecvent invocată etiologia traumatică, cu formarea unui hematom intraosos care a generat ulterior o cavitate osoasă – studiile recente infirmă acest mecanism. Alte teorii susţin ca factori etiologici deficitul de întoarcere venoasă, tulburările locale de creştere a mandibulei, necroza ischemică a medularei osoase, tulburările de metabolism osos cu osteoliză etc.

Cavitatea osoasă idiopatică nu are implicaţie patologică şi se localizează uneori la nivelul oaselor maxilare, dar şi la nivelul altor oase (în special diafizele proximale ale oaselor lungi – femur, tibie).

Clinic, este total asimptomatică, fiind identificată întâmplător în urma unui examen radiologic. Apare mai adesea la pacienţi cu vârste cuprinse între 10-20 de ani, mai ales de sex masculin. Este extrem de rară la copiii sub 10 ani sau la adulţii peste 35 de ani. În teritoriul oro-maxilo-facial, se localizează mult mai frecvent la mandibulă, în special în zona premolară sau molară. În cazuri rare, pacienţii acuză o discretă jenă dureroasă sau parestezie în teritoriul n. alveolar inferior.

Radiologic se prezintă sub forma unei radiotransparenţe bine delimitate, cu dimensiuni variabile, de la 1 cm până la 10 cm. Uneori, radiotransparenţa se insinuează aparent printre rădăcinile dinţilor, dând impresia că apexurile dentare sunt incluse în formaţiunea chistică; în fapt *lamina dura* este prezentă şi integră în jurul respectivelor rădăcini. Aceşti dinţi sunt de altfel vitali şi nu prezintă resorbţie radiculară. Radiotransparenţa poate avea rareori aspect multilocular.

Diagnostic diferenţial

Cavitatea osoasă idiopatică ridică probleme dificile de diagnostic diferenţial, putându-se confunda cu oricare dintre entităţile chistice sau tumorale cu aspect de radiotransparenţă, de la chistul radicular şi până la ameloblastom. Este adeseori necesară explorarea chirurgicală pentru a evita o conduită terapeutică eronată.

Anatomie patologică

Peretele defectului osos prezintă un strat subţire de ţesut conjunctiv sau fibromixomatos. Nu se evidenţiază niciodată un strat epitelial. Zonele osoase adiacente prezintă adeseori lacune Howship, sugestive pentru activitatea osteoclastică.

Tratament

Dacă pentru cavităţile osoase idiopatice ale oaselor lungi este uneori necesar un tratament mai agresiv, cu infiltraţii intralezionale cu steroizi sau chiuretaj complet, pentru cavităţile idiopatice ale oaselor maxilare se indică doar explorarea chirurgicală şi chiuretajul pereţilor osoşi. Intraoperator, aceşti pereţi apar ca fiind netezi, uneori corticalizaţi, iar conţinutul este aerat sau hemoragic. Este absolut necesar examenul histopatologic al ţesuturilor recoltate prin chiuretaj, pentru a stabili cu precizie diagnosticul şi a nu trece pe lângă o leziune chistică de altă natură.

Chistul osos anevrismal

Patogenie şi aspecte clinice

Chistul osos anevrismal este format din lacune vasculare intraosoase, separate de septuri fibroase. Etiologia acestuia este incertă, teoriile patogenice menţionate implicând fie un mecanism traumatic, fie un hamartom vascular. Recent, s-a sugerat o strânsă legătură cu tumora centrală cu celule gigante[16].

În orice caz, se consideră că un chist osos anevrismal poate fi sau nu în legătură cu o leziune preexistentă, ca rezultat al tulburărilor hemodinamice locale.

Localizarea la nivelul oaselor maxilare este rară, reprezentând mai puţin de 2% din totalul chisturilor anevrismale ale oaselor organismului. Apare mai frecvent la tineri, fără

predilecţie pentru un anumit sex. Se localizează mai ales la mandibulă şi în special în zona posterioară a corpului mandibular.

Clinic se manifestă sub forma unei deformaţii cu creştere relativ rapidă, la care se asociază durerea şi paresteziile în teritoriul n. alveolar inferior.

Radiologic, se prezintă sub forma unei radiotransparenţe uniloculare sau multiloculare, care subţiază şi deformează corticalele osoase (aspect de „balon"). Apar deplasări ale dinţilor adiacenţi şi resorbţie radiculară.

Diagnostic diferenţial

Diagnosticul diferenţial pe criterii clinice sau radiologice este practic imposibil, leziunea putând fi confundată cu orice altă entitate cu aspect radiotransparent, cu caracter chistic sau tumoral, sau cu celelalte pseudochisturi.

Anatomie patologică

Microscopic se evidenţiază spaţii lacunare pline cu sânge necoagulat, delimitate de ţesut conjunctiv bogat în fibroblaşti, trabecule de osteoid şi os imatur, fără a prezenta perete epitelial. Se asociază în unele cazuri cu aspectul altor leziuni, cum ar fi tumora centrală cu celule gigante.

Tratament

Tratamentul constă în explorare chirurgicală şi chiuretaj al leziunii. Intraoperator se constată integritatea corticalei, iar după îndepărtarea unei porţiuni de periost, leziunea are un aspect specific, de „burete plin cu sânge". Rata de recidivă este semnificativă, de aproximativ 30-40%, dar, cu toate acestea, prognosticul este favorabil.

Defectul osos Stafne

Patogenie şi aspecte clinice

În 1942, Stafne[17] a descris o serie de radiotransparenţe total asimptomatice, localizate în treimea posterioară a corpului mandibular. Studiile ulterioare au relevat corelarea acestei radiotransparenţe cu o variantă anatomică în care corticala internă a corpului mandibular în treimea posterioară sau în apropierea unghiului mandibular prezintă o concavitate care este expresia impresiunii glandei submandibulare. Defecte similare au fost evidenţiate extrem de rar şi în zona anterioară a corpului mandibular, prin impresiunea glandelor sublinguale.

Glandele salivare nu prezintă nici un fel de modificări patologice şi, în mod evident, defectul osos Stafne nu induce niciun fel de simptomatologie. Este descoperit întâmplător pe o radiografie panoramică, având aspectul unei radiotransparenţe slab definite, situate de obicei sub canalul mandibular, în zona molară sau a unghiului mandibular. „Leziunea" este bine delimitată, prezentând un contur bine definit, radioopac, aparent sclerotic. Uneori formaţiunea întretaie bazilara mandibulei, în aceste situaţii putându-se chiar palpa o discretă subţiere a bazilarei. Defectul osos Stafne localizat în regiunea anterioară a corpului mandibular se prezintă în mod similar, ca o radiotransparenţă suprapusă peste apexurile dinţilor anteriori ai mandibulei.

Diagnostic diferenţial

Defectul osos Stafne reprezintă în fapt o variantă anatomică, dar răsunetul său radiologic poate induce probleme importante de diagnostic diferenţial, atât cu celelalte pseudochisturi, cât şi cu chisturile sau tumorile osoase cu caracter radiotransparent unilocular. Din acest motiv, este necesară cunoaşterea acestei entităţi şi includerea ei pe lista diagnosticelor diferenţiale pentru leziuni cu aspect radiologic similar (în special chistul radicular, keratochistul), pentru a evita un tratament chirurgical fără ca acesta să fie indicat. Prin investigaţii suplimentare (de exemplu CT) se poate stabili natura respectivei radiotransparenţe.

Tratament

Având în vedere faptul că este vorba despre o variantă anatomică, în mod evident nu este necesar niciun fel de tratament.

Tumorile benigne ale oaselor maxilare

Tumorile benigne ale oaselor maxilare se clasifică în **tumori odontogene** şi respectiv **tumori neodontogene,** în funcţie de implicarea în patogenie a structurilor rezultate în urma odontogenezei.

I. Tumori odontogene

Tumorile odontogene constituie un grup heterogen de leziuni cu caractere clinice, histopatologice şi de evoluţie extrem de variate. Acestea sunt de cele mai multe ori tumori benigne propriu-zise, dar unele pot fi considerate hamartoame.

Tumorile odontogene apar în urma interacţiunilor aberante dintre *epiteliul odontogen* şi *ectomezenchimul odontogen.* În trecut denumirea folosită era de mezenchim odontogen, deoarece se considera că acesta derivă din stratul mezodermal embrionar. În prezent s-a demonstrat că se dezvoltă din stratul ectodermal al porţiunii cefalice a embrionului.

Clasificarea tumorilor benigne odontogene se face în funcţie de ţesutul de origine. Astfel, **tumorile epiteliului odontogen** derivă exclusiv din *epiteliu odontogen* fără implicarea *ectomezenchimului odontogen.* **Tumorile mixte odontogene** derivă din *epiteliul odontogen* şi *elemente ectomezenchimale.* În aceste cazuri poate fi prezent sau nu ţesut dur dentar. **Tumorile ectomezenchimului odontogen** sunt în principal derivate din elemente *ectomezenchimale.* Deşi aceste tumori pot include epiteliu odontogen, se pare că acesta nu are un rol semnificativ în dezvoltarea tumorii.

Pe baza acestor criterii patogenice, clasificarea tumorilor benigne odontogene conform O.M.S. (1992) este următoarea[1]:

Tumori ale epiteliului odontogen
- ameloblastomul
- tumora odontogenă scuamoasă
- tumora odontogenă epitelială calcificată

Tumori ale epiteliului odontogen cu ectomezenchim odontogen, cu sau fără formare de ţesut dentar dur (tumori mixte odontogene)
- fibromul ameloblastic
- odontomul compus şi odontomul complex
- fibro-odontomul ameloblastic
- odontoameloblastomul
- tumora odontogenă adenomatoidă

Tumori ale ectomezenchimului odontogen, cu sau fără epiteliu odontogen inclus
- fibromul odontogen (central, periferic, cu celule granulare)
- mixomul odontogen
- cementoblastomul

Tumori ale epiteliului odontogen

Ameloblastomul

Ameloblastomul este cea mai frecventă tumoră odontogenă, având de altfel şi cea mai mare importanţă clinică şi terapeutică. Este o tumoră a epiteliului odontogen, care poate avea origine în resturile laminei dentare (Serres), organul adamantin, epiteliul unui chist odontogen (derivat din resturile Malassez) sau stratul bazal al mucoasei orale. Sunt tumori cu creştere lentă, dar extrem de invazive. Prezintă trei forme anatomo-clinice: **ameloblastomul intraosos solid sau multichistic, ameloblastomul intraosos unichistic** şi **ameloblastomul periferic (extraosos).**

Ameloblastomul intraosos solid sau multichistic

Aspecte clinice

Ameloblastomul solid sau multichistic poate apărea la orice vârstă, dar este relativ rar în intervalul de vârstă de 10-19 ani şi excepţional la copii sub 10 ani. Afectează în egală măsură sexul masculin şi pe cel feminin. În majoritatea cazurilor se localizează la mandibulă, cel mai adesea în zona molarului trei şi în ramul mandibulei. La maxilar sunt mai rare, dar se pot localiza în special în zona posterioară.

Iniţial tumora este asimptomatică, leziunile de mici dimensiuni fiind identificate întâmplător în urma unui examen radiologic de rutină. După un interval de timp, apare o tumefacţie a mandibulei, cu evoluţie lentă, relativ asimptomatică, deformând progresiv contururile feţei şi putând ajunge la dimensiuni impresionante. Durerea sau paresteziile sunt rareori prezente, chiar şi în formele avansate. În general, după efracţionarea corticalelor, ameloblastomul nu are tendinţa de a invada părţile moi.

Aspectul radiologic este de radiotransparenţă multiloculară, cu margini neregulate. Loculaţiile pot fi de mici dimensiuni, dând aspectul radiologic de „fagure de miere", sau de mari dimensiuni, cu aspect de „baloane de săpun". Frecvent la nivelul leziunii este prezent un dinte inclus intraosos, de cele mai multe ori un molar de minte mandibular; de asemenea apare resorbţia radiculară a dinţilor adiacenţi tumorii. Uneori, pentru forma multichistică, aspectul radiologic poate fi aparent de radiotransparenţă uniloculară.

Forma desmoplastică a ameloblastomului prezintă o serie de caractere clinice şi radiologice distincte. Acesta se localizează în special în zona anterioară la maxilar, având aspect de radiotransparenţă cu zone radioopace, datorate metaplaziei osoase şi mineralizării septurilor fibroase dense.

Diagnostic diferenţial

Diagnosticul diferenţial radiologic al ameloblastomului solid sau multichistic, cu aspect multilocular, se poate face cu toate celelalte entităţi cu imagine de radiotransparenţă multiloculară:

- ***keratochistul odontogen;***
- ***chistul osos anevrismal;***
- ***fibromul ameloblastic;***
- ***fibromul sau mixomul odontogen;***
- ***tumora centrală cu celule gigante sau tumori neodontogene non-osteogene (în special displazia fibroasă);***
- ***angioame sau malformaţii vasculare endoosoase etc.***

Trebuie avut în vedere faptul că ameloblastomul multichistic poate avea aspect radiologic de transparenţă aparent uniloculară, fiind în aceste cazuri necesar diagnosticul diferenţial cu toate entităţile cu aspect similar.

Anatomie patologică

Ameloblastomul solid sau multichistic are în general şi o componentă chistică; în general, majoritatea prezintă caractere de tumoră solidă alternând cu zone chistice.

Sunt descrise mai multe forme anatomopatologice de ameloblastom – cele mai frecvente sunt: **ameloblastomul folicular** şi cel **plexiform**, formele mai rare fiind de **ameloblastom acantomatos, cu celule granulare, desmoplastic şi bazocelular.**

Forma foliculară este cea mai frecventă. Se evidenţiază insule epiteliale cu structură asemănătoare epiteliului organului adamantin, care sunt situate într-o stromă de ţesut conjunctiv fibros. Insulele epiteliale sunt formate dintr-o zonă centrală cu celule dispuse angular, asemănător reticulului stelat al organului adamantin, şi respectiv o zonă periferică formată dintr-un singur strat de celule cilindrice asemănătoare ameloblaştilor. Nucleii acestor celule sunt dispuşi la polul opus membranei bazale (polaritate inversată). Se evidenţiază de asemenea zone chistice cu dimensiuni variabile, de până la câţiva centimetri.

Forma plexiformă se prezintă histopatologic sub forma unor cordoane de epiteliu odontogen care se anastomozează între ele, delimitate de celule cilindrice sau cubice asemănătoare ameloblaştilor. Stroma înconjurătoare este laxă şi cu structuri vasculare bine reprezentate. Zonele chistice sunt mai rar prezente pentru această formă histopatologică, fiind mai degrabă vorba de degenerarea stromei cu formarea de lacune necrotice.

Forma acantomatoasă derivă din forma foliculară şi se caracterizează prin metaplazia scuamoasă cu formarea de keratină în porţiunea centrală a insulelor epiteliale. Această formă nu se caracterizează prin agresivitate crescută, dar se poate confunda histopatologic cu un carcinom spinocelular sau cu tumora odontogenă scuamoasă.

Forma cu celule granulare se caracterizează prin transformarea celulelor epiteliale în celule granulare, cu citoplasmă abundentă care conţine granule eozinofile similare lizozomilor. Deşi reprezintă aparent o formă degenerativă după o evoluţie de foarte lungă durată a tumorii, din păcate este o formă agresivă care apare şi la pacienţi tineri.

Forma desmoplastică prezintă mici insule sau cordoane de epiteliu odontogen situate într-o stromă densă de colagen.

Forma bazocelulară este cea mai rar întâlnită formă de ameloblastom. Se prezintă sub forma unor insule de celule bazaloide, aspectul fiind asemănător cu cel al carcinomului bazocelular. Reticulul stelat poate fi evidenţiat în zona centrală a insulelor epiteliale. Celulele periferice sunt cuboidale.

Tratament

Tratamentul ameloblastomului solid sau multichistic este controversat şi variază de la simpla enucleere cu chiuretaj, până la rezecţie osoasă segmentară extinsă[18]. Ameloblastomul are tendinţa de a infiltra printre trabeculele medularei osoase adiacente, fapt pentru care marginile libere trebuie extinse dincolo de limitele clinice şi radiologice ale tumorii.

Chiuretajul tumorii se poate practica într-o primă fază, dar vor exista focare tumorale microscopice restante în osul aparent sănătos, rata de recidivă fiind de 50-90%. Trebuie de asemenea avut în vedere faptul că recidivele pot apărea după mulţi ani, astfel că o perioadă asimptomatică chiar de 5 ani nu semnifică neapărat vindecarea.

Rezecţia marginală este tratamentul de elecţie, fiind necesare margini libere osoase de cel puţin 1-1,5 cm faţă de limitele radiologice ale tumorii. Obţinerea acestor margini libere este practic imposibilă prin rezecţie marginală pentru localizările de la nivelul unghiului sau ramului mandibulei, în această situaţie fiind indicată rezecţia segmentară. Rata de recidivă după rezecţia marginală este de 15-20%.

Ameloblastomul este considerat o tumoră radiosensibilă, fapt pentru care de-a lungul

Figura 5.34. Ameloblastom solid: a – aspect clinic, cu deformarea conturului facial; b – aspect clinic oral; c – imagine radiologică, în care se evidenţiază tumora, care afectează hemimandibula dreaptă în totalitate. (cazuistica *Prof. Dr. A. Bucur*)

Figura 5.35. Ameloblastom solid – aspectul radiologic multilocular – cu loculaţii de mici dimensiuni („fagure de miere") la nivelul corpului mandibular şi de mari dimensiuni („baloane de săpun") la nivelul ramului mandibular. (cazuistica *Prof. Dr. A. Bucur*)

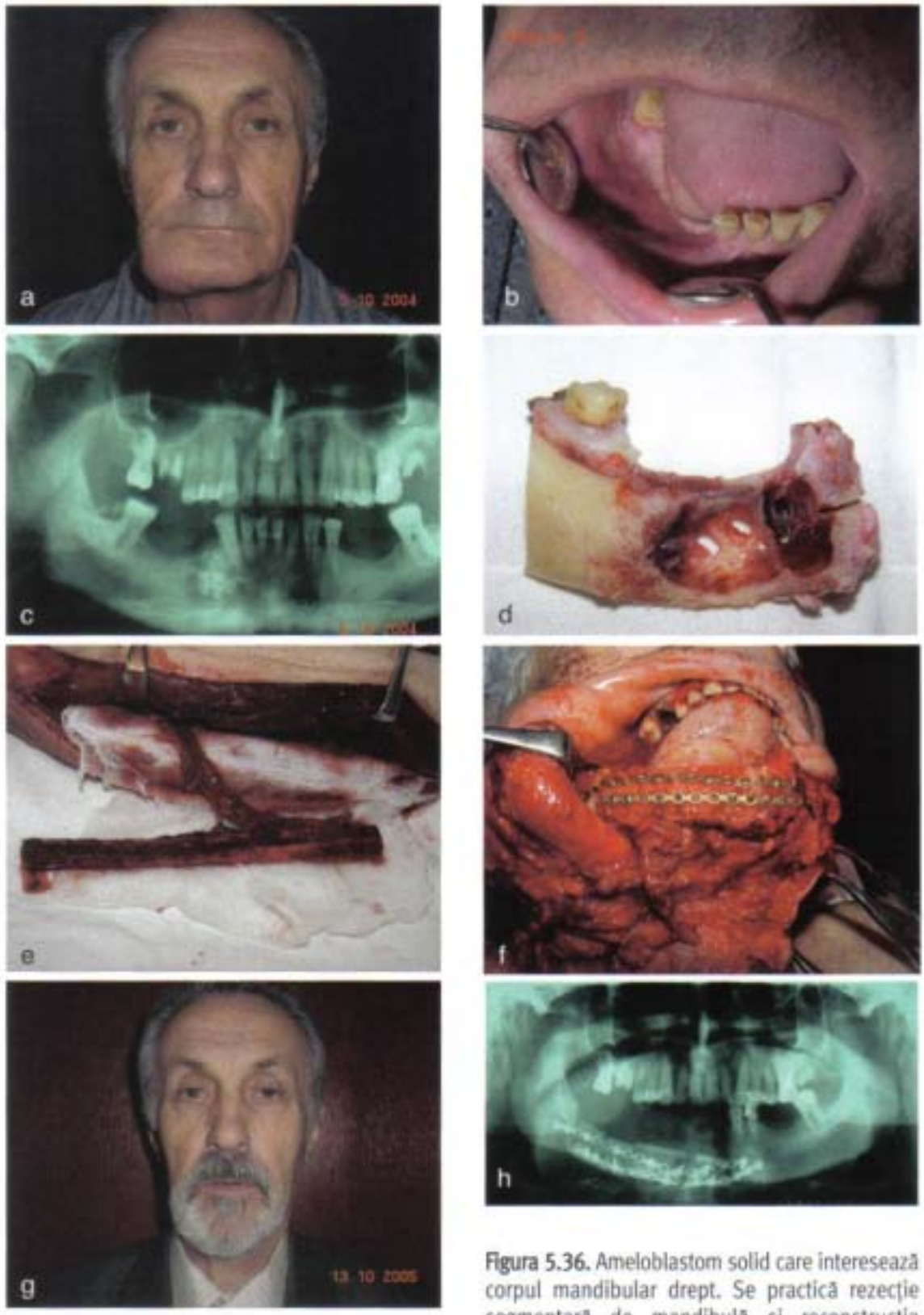

Figura 5.36. Ameloblastom solid care interesează corpul mandibular drept. Se practică rezecție segmentară de mandibulă și reconstrucția defectului cu grefă liber vascularizată fibulară, care permite o refacere funcțională și estetică optimă: a – aspect clinic preoperator cu deformarea etajului inferior al feței; b – aspect clinic oral; c – imagine radiologică preoperatorie, cu evidențierea formațiunii tumorale la nivelul corpului mandibular drept; d – aspect macroscopic al segmentului osos rezecat; e – recoltarea lamboului osos fibular, cu evidențierea pediculului arterio-venos; f – refacerea continuității mandibulei prin fixarea segmentului osos fibular la capetele osoase restante; se realizează microanastomozele vasculare; g, h – aspect clinic și radiologic postoperator, cu refacerea etajului inferior al feței. (cazuistica *Prof. Dr. A. Bucur*)

a
16 5 2005

b

c

d
16 5 2005

e

f
17 5 2005

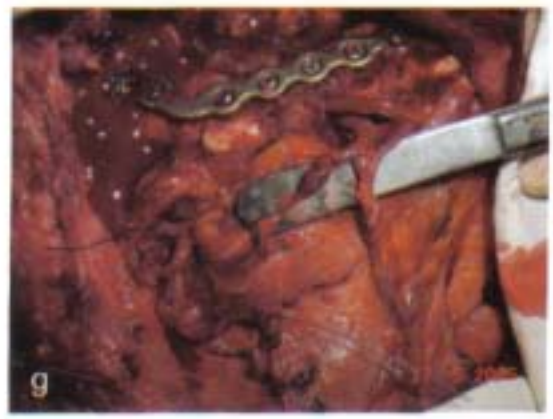
g

h

i

timpului s-a indicat de către unii autori radioterapia. Având în vedere însă riscul major de malignizare după radioterapie, acest tratament este contraindicat.

Rezecția segmentară și hemirezecția de mandibulă cu sau fără dezarticulare constituie metode de tratament curativ al ameloblastoamelor. Având în vedere problemele de reconstrucție a defectului, această intervenție este indicată pentru formele de mari dimensiuni sau pentru formele recidivate după una sau mai multe intervenții de chiuretaj.

Așa cum am arătat, rata de recidivă a ameloblastomului este extrem de ridicată, de până la 50-90% după chiuretaj și de aproximativ 20% după rezecție osoasă marginală[19]. Recidivele pot apărea la intervale mari de timp, și după 10 ani postoperator. Deși este o tumoră benignă, sunt descrise cazuri de metastazare (fără transformare malignă) în ganglionii locoregionali sau la distanță, în alte structuri osoase[20].

Figura 5.37.(stânga) Ameloblastom solid care interesează întreaga hemimandibulă dreaptă. Se practică hemirezecție de mandibulă cu dezarticulare și reconstrucția defectului cu grefă liber vascularizată fibulară, precum și hemiartroplastie inferioară cu proteză de condil fixată la placa de reconstrucție primară: a,b – aspect clinic cervico-facial și oral, preoperator; c – ortopantomograma care evidențiază extinderea tumorii inclusiv în condilul mandibular; d – reconstrucție CT 3D, care evidențiază erodarea corticalelor; e – aspect macroscopic al hemimandibulei rezecate; f – ansamblul placă primară de reconstrucție – proteză de condil; g – reconstrucția defectului cu un complex format din lambou liber vascularizat fibular – placă primară de reconstrucție – proteză de condil mandibular; evidențierea anastomozelor microvasculare; h, i – aspect clinic și radiologic postoperator, cu refacerea estetică și funcțională a mandibulei. (cazuistica *Prof. Dr. A. Bucur*)

Ameloblastomul unichistic

Patogenie şi aspecte clinice

Ameloblastomul unichistic poate fi considerat o formă anatomo-clinică aparte, având în vedere caracteristicile sale clinice, radiologice şi histopatologice.

Ca mecanism patogenic, se consideră că poate apărea *de novo* sau prin transformarea tumorală benignă a epiteliului unui chist odontogen (de exemplu chistul folicular). Cel mai probabil ambele mecanisme sunt valabile, fiind practic imposibil de stabilit cu precizie modul în care a apărut ameloblastomul, din istoricul bolii.

Ameloblastomul unichistic reprezintă aproximativ 10-15% din totalul ameloblastoamelor. Apare mai ales la pacienţi tineri şi se localizează în marea majoritate a cazurilor la mandibulă, cel mai frecvent în zona posterioară. Este iniţial asimptomatic, dar în evoluţie poate ajunge să deformeze corticalele osoase, fără a fi prezente fenomene dureroase sau de parestezie în teritoriul n. alveolar inferior.

Radiologic se prezintă sub forma unei radiotransparenţe uniloculare bine delimitate, cu aspect asemănător unui keratochist odontogen (primordial sau dentiger), sau unui chist radicular (sau rezidual). În general ameloblastomul unichistic nu prezintă aspect radiologic multilocular.

Diagnostic diferenţial

Având în vedere mecanismul de transformare a unui chist în ameloblastom, diagnosticul de certitudine se poate stabili doar pe criterii histopatologice. Totuşi, diagnosticul diferenţial pe criterii radiologice se poate face cu alte entităţi cu aspect de radiotransparenţă uniloculară, în special cu cele cu localizare la nivelul mandibulei:

- ***keratochistul odontogen primordial sau dentiger;***
- ***chistul median mandibular;***
- ***chistul radicular;***
- ***chistul rezidual;***
- ***cavitatea osoasă idiopatică.***

Anatomie patologică

A existat o controversă privind stabilirea gradului de extensie microscopică a ameloblastomului unichistic. *Marx* şi *Stern*[1] recomandă chiar renunţarea la termenul de ameloblastom unichistic şi clasificarea pe criteriul extensiei microscopice după cum urmează:

Ameloblastomul *in situ*:

- *ameloblastomul in situ, mural:* focare de ameloblastom dezvoltate în stratul epitelial al chistului şi limitate la acest strat;
- *ameloblastomul in situ, intraluminal:* focare de ameloblastom proiectate din peretele chistic în cavitatea chistului; aceste focare pot fi de mici dimensiuni sau pot ajunge să umple cavitatea chistică; proiecţiile tumorale intrachistice au uneori un tipar histologic plexiform (forma unichistică plexiformă);

Ameloblastomul microinvaziv:

- *ameloblastomul microinvaziv intramural:* focare de ameloblastom dezvoltate din stratul epitelial al chistului, cu extindere limitată în stratul conjunctiv;
- *ameloblastomul microinvaziv transmural:* focare de ameloblastom dezvoltate din stratul epitelial al chistului şi proliferate în întreaga grosime a stratului conjunctiv;

Ameloblastomul invaziv: focare de ameloblastom dezvoltate din stratul epitelial al chistului, proliferate în întreaga grosime a stratului conjunctiv şi care se extind în osul adiacent.

Pentru oricare dintre forme, este necesară evaluarea pe secţiuni multiple, pentru a se putea stabili extinderea în straturile chistului ale diferitelor arii de transformare ameloblastică.

Tratament

Având în vedere faptul că aspectul clinic şi radiologic este extrem de asemănător unui chist al oaselor maxilare, prima intenţie de tratament va fi de **chistectomia**. Diagnosticul de ameloblastom unichistic va fi stabilit abia după examenul histopatologic.

Pentru **formele *in situ*, chistectomia** este suficientă. Totuşi este necesară dispensarizarea pe o perioadă lungă de timp.

În schimb, pentru **formele microinvazive**, se consideră că este necesară **rezecţia osoasă marginală** ca tratament profilactic. Alţi autori preferă dispensarizarea radiologică pe termen lung, tratamentul chirurgical instituindu-se doar dacă se evidenţiază recidive. **Formele invazive** urmează **aceleaşi principii de tratament ca şi ameloblastomul solid sau multichistic.**

Trebuie avut în vedere faptul că riscul de recidivă al ameloblastomului unichistic este mult mai scăzut, fiind de 10-20%.[22]

Figura 5.38. Ameloblastom unichistic prin transformarea unui chist dentiger de la nivelul unui molar de minte inclus. (cazuistica *Prof. Dr. A. Bucur*)

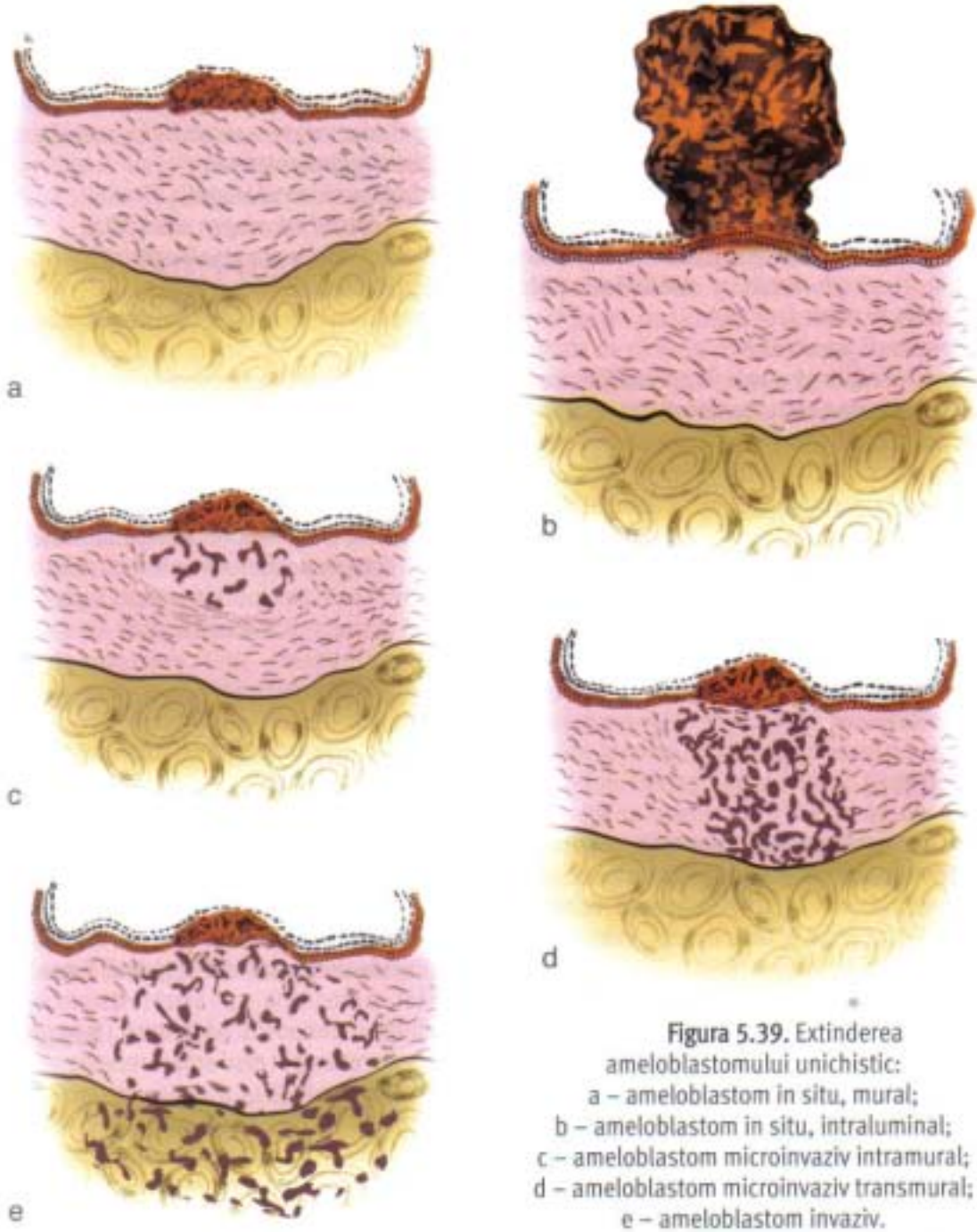

Figura 5.39. Extinderea ameloblastomului unichistic:
a – ameloblastom in situ, mural;
b – ameloblastom in situ, intraluminal;
c – ameloblastom microinvaziv intramural;
d – ameloblastom microinvaziv transmural;
e – ameloblastom invaziv.

Ameloblastomul extraosos

Patogenie și aspecte clinice

Ameloblastomul extraosos (ameloblastomul periferic) este o formă rară, care derivă cel mai probabil din resturile lamei dentare (Serres), sau chiar din epiteliul bazal al mucoasei orale.

Clinic, se prezintă sub forma unei formațiuni tumorale gingivale sesile sau pediculate, de mici dimensiuni (rareori mai mare de 1,5 cm), nedureroase și cu mucoasa acoperitoare aparent intactă, aspectul clinic fiind nespecific. Se localizează pe mucoasa gingivală vestibulară a dinților laterali, mai frecvent la mandibulă. Radiologic se poate evidenția uneori o erodare limitată a osului subiacent.

Diagnostic diferențial

Având în vedere localizarea la nivelul mucoasei gingivale și aspectul clinic nespecific, diagnosticul diferențial al ameloblastomului extraosos se poate face cu:

- *hiperplazii „epulis-like";*
- *tumori benigne gingivale (în special fibroame);*
- *forme de debut ale tumorilor maligne gingivale etc.*

Anatomie patologică

Aspectul histopatologic al ameloblastomului extraosos este similar formelor intraosoase solide. Trebuie avut în vedere însă faptul că pot exista confuzii de diagnostic histopatologic între fibromul mucoasei gingivale și ameloblastom.

Tratament

Ameloblastomul extraosos are un caracter invaziv extrem de limitat, fapt pentru care tratamentul constă în extirparea leziunii, împreună cu țesut adiacent clinic normal. Rata de recidivă este relativ scăzută.

Tumora odontogenă scuamoasă

Tumora odontogenă scuamoasă este o entitate rară care derivă cel mai probabil din resturile Serres ale laminei dentare sau din resturile Malassez. Până în 1975 se considera că este o formă atipică de ameloblastom acantomatos sau se confunda cu carcinomul spinocelular[23].

Ulterior a fost definită ca entitate de sine stătătoare. Statistic s-a constatat că are o componentă ereditară, încă neelucidată[24].

Poate apărea la orice vârstă, la nivelul procesului alveolar atât la maxilar, cât și la mandibulă. Inițial este asimptomatică, putând fi evidențiată întâmplător radiologic, sub forma unei radiotransparențe triunghiulare între fețele proximale ale rădăcinilor unor dinți. Radiotransparența are dimensiuni mici și poate fi delimitată de un contur opac datorat sclerozei periferice, sau poate fi slab delimitată.

Diagnostic diferențial

Diagnosticul diferențial radiologic al tumorii odontogene scuamoase se poate face cu:

- *chistul radicular lateral;*
- *chistul parodontal lateral;*
- *keratochistul odontogen primordial;*
- *parodontopatia marginală cronică profundă;*
- *chistul folicular;*
- *tumori benigne osoase cu radiotransparență osoasă;*
- *tumori maligne endoosoase.*

Anatomie patologică

Se evidențiază insule de epiteliu pavimentos (scuamos) într-o stromă de țesut conjunctiv fibros. Celulele periferice nu prezintă polarizarea caracteristică ameloblastomului. Apar vacuolizări microchistice și keratinizări ale celulelor epiteliale. Uneori sunt prezente structuri calcificate microscopice, la nivelul stratului epitelial. Un aspect histopatologic similar poate fi uneori observat în cazul chistului dentiger sau al chistului radicular.

Tratament

Tratamentul este chirurgical și constă în extirparea și chiuretajul complet al leziunii. Recidivele sunt rare. De-a lungul timpului a existat o confuzie cu ameloblastomul sau carcinomul endoosos odontogen, fapt pentru care s-a practicat în mod eronat rezecția osoasă.

Tumora odontogenă calcificată (tumora Pindborg)

Patogenie și aspecte clinice

Este o tumoră rară, de origine odontogenă, dar cu patogenie incertă. În prezent se consideră că derivă din resturile Serres ale laminei dentare.

Afectează în special pacienții adulți, fără predilecție pentru sexul masculin sau cel feminin. Localizarea cea mai frecventă este la mandibulă, în zona posterioară. **Clinic** se prezintă ca o deformare a mandibulei cu creștere extrem de lentă, nedureroasă. **Radiologic**, se evidențiază o radiotransparență uniloculară sau multiloculară, uneori cu prezența unor focare de calcificare intratumorală. Se asociază adesea cu prezența unui dinte inclus, de cele mai multe ori molarul de minte inferior. În acest caz, calcificările sunt situate în jurul coroanei dintelui inclus.

Diagnostic diferențial

Diagnosticul diferențial radiologic se poate face cu:

- ***chistul odontogen calcificat;***
- ***odontomul;***
- ***fibromul osifiant;***
- ***keratochistul odontogen primordial sau dentiger;***
- ***chistul folicular;***
- ***ameloblastomul și fibromul ameloblastic;***
- ***chistul rezidual;***
- ***cavitatea osoasă idiopatică.***

Anatomie patologică

Se evidențiază insule sau cordoane de celule epiteliale poliedrice, într-o stromă fibroasă. Unele celule au nuclei giganți și prezintă pleomorfism nuclear, fără ca acesta din urmă să fie un indicator de malignitate. De asemenea, sunt prezente depozite extracelulare hialinizate (amiloid-like), în care se dezvoltă focare de calcificare în straturi concentrice (inelele de calcificare Liesegang).

Tratament

Tumora nu are o evoluție la fel de de agresivă ca și ameloblastomul, fapt pentru care tratamentul de elecție este extirparea cu rezecție osoasă, care conferă margini de siguranță osoase. Recidivele apar în aproximativ 15% dintre cazuri, în special dacă s-a practicat extirparea fără rezecție osoasă de vecinătate.

Tumori ale epiteliului odontogen cu ectomezenchim odontogen, cu sau fără formare de țesut dentar dur (tumori mixte odontogene)

Fibromul ameloblastic

Patogenie și aspecte clinice

Fibromul ameloblastic combină elemente de transformare tumorală epitelială și ectomezenchimală (caracter de „tumoră mixtă"), fapt pentru care adeseori a fost confundată cu odontomul.

Apare în special la pacienți tineri, mai frecvent la sexul masculin. Localizarea predilectă este la mandibulă, în zona laterală. **Clinic** este în general asimptomatic pentru formele de mici dimensiuni, putând ajunge însă să deformeze corticalele ososase. **Radiologic**, formele de dimensiuni relativ mici au aspectul unei radiotransparențe uniloculare, bine delimitate, dar formele de dimensiuni mari pot fi aparent multiloculare. În majoritatea cazurilor, în leziune este prezent un dinte inclus (molarul de minte inferior). În evoluție, tumora se poate extinde spre ramul mandibulei și poate ajunge să intereseze întreaga hemimandibulă.

Diagnostic diferențial

Având în vedere aspectul radiologic unilocular sau multilocular și posibilitatea de extensie în ramul mandibular, precum și prezența unui dinte inclus intratumoral, diagnosticul diferențial se face în primul rând cu ***keratochistul odontogen dentiger, chistul folicular, ameloblastomul, tumora odontogenă adenomatoidă,*** dar totodată și cu toate celelalte entități similare cu radiotransparență uniloculară.

Anatomie patologică

Fibromul ameloblastic are aspectul unei mase tumorale solide, aparent delimitate la exterior de o capsulă. Microscopic se evidențiază țesut mezenchimal bogat celular (cu aspect similar structurilor primitive ale papilei dentare), precum și epiteliu odontogen transformat tumoral, cu caracter proliferativ.

Figura 5.40. Fibrom ameloblastic care deformează și erodează corticala mandibulei, cu prezența unui molar trei inclus, intralezional. (cazuistica *Prof. Dr. A. Bucur*)

Tratament

Având în vedere caracterul evolutiv extensiv și rata crescută de recidivă a acestor tumori, se recomandă adoptarea unei atitudini terapeutice cât mai radicale chirurgical, similară cu cea pentru ameloblastom.

Odontomul

Patogenie și aspecte clinice

Odontomul este o tumoră odontogenă relativ frecventă, care combină elemente epiteliale și ectomezenchimale. Trebuie menționat faptul că odontoamele sunt considerate hamartoame (anomalii de dezvoltare) și nu tumori propriu-zise. Cel mai adesea reprezintă transformarea în hamartom a unui dinte care ar fi trebuit să evolueze în mod normal spre formarea sa completă și erupția pe arcadă. Din acest motiv, se asociază cu o aparentă anodonție a dintelui din care derivă. Alteori, poate fi independent de formarea dentiției normale (probabil derivând dintr-un dinte supranumerar), dar, prin prezența sa, poate bloca erupția unui dinte normal subiacent, care va rămâne inclus intraosos.

În stadii precoce de evoluție, odontomul este format din epiteliu odontogen proliferativ și din țesut mezenchimal. Odontomul în stadiu matur este format din smalț și dentină, precum și din cantități variabile de pulpă și cement.

Odontomul prezintă două forme anatomo-clinice: **forma compusă,** alcătuită din structuri asemănătoare unui dinte și **forma complexă,** constituită sub forma unui conglomerat de smalț și dentină, fără a avea configurația unui dinte. Forma compusă este mai frecvent întâlnită, dar sunt descrise și forme care îmbină elementele clinice ale formei compuse și ale celei complexe.

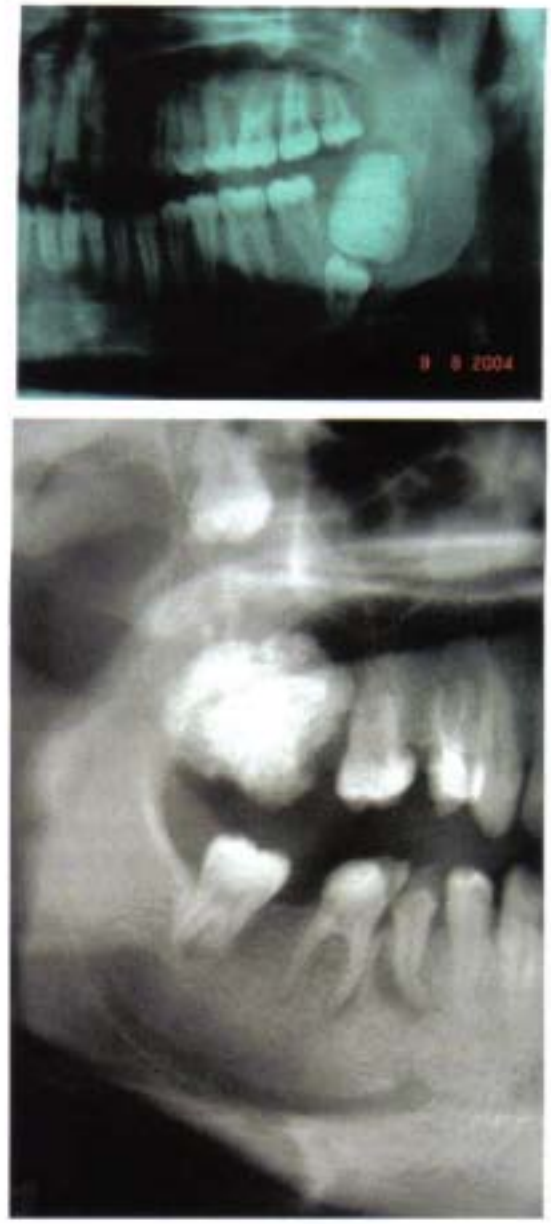

Figura 5.41. Odontom complex al unghiului mandibular, cu rămânerea în incluzie a molarului trei inferior, la nivelul bazilarei mandibulei. (cazuistica *Prof. Dr. A. Bucur*)

Apar cel mai adesea la adolescenți sau tineri, mai frecvent la maxilar decât la mandibulă. Odontoamele compuse sunt mai frecvent localizate în zona anterioară, în timp ce odontoamele complexe apar mai frecvent în zona molară. Sunt complet asimptomatice, fiind de obicei identificate în contextul în care se indică o radiografie pentru a decela cauza anodonției. Odontoamele au dimensiuni limitate, dar pot ajunge în cazuri rare la 5-6 cm, deformând corticalele osoase.

Radiologic, odontomul compus se pre-

zintă ca o radioopacitate formată din structuri cu aspect asemănător unui dinte, înconjurată de o zonă radiotransparentă. **Odontomul complex** se prezintă ca o masă calcificată aparent amorfă, de radiodensitate echivalentă unui dinte. Așa cum am arătat, odontomul: (1) se poate dezvolta în locul unui dinte (aparentă anodonție), (2) poate fi în vecinătatea unor dinți erupți, inducând divergența rădăciniilor acestora, sau (3) poate împiedica erupția unui dinte, care rămâne inclus intraosos.

Diagnostic diferențial

Diagnosticul diferențial radiologic al odontomului se face între forma compusă și cea complexă, dar și cu alte entități clinice:

- ***osteomul;***
- ***osteoblastomul, osteomul osteoid, cementoblastomul;***
- ***perlele de smalț;***
- ***corpi străini intraoseși;***
- ***dinți incluși și cu anomalii de formă, volum sau poziție.***

Anatomie patologică

Odontomul compus este format din multiple structuri cu aspect similar unor dinți monoradiculari nanici, care prezintă smalț, dentină și pulpă dentară.

Odontomul complex este format în principal din depozite de dentină, care delimitează zone de smalț imatur sau matur. În rare situații, odontomul complex poate prezenta o capsulă din care să derive un chist dentiger.

Tratament

Tratamentul este chirurgical și constă în excizia în totalitate a odontomului, fără a exista probleme legate de recidive. Dacă este prezent un dinte inclus subiacent, se creează astfel premisele erupției sale fiziologice, sau dacă este necesar, se va aplica un tratament chirurgical-ortodontic de tracțiune a dintelui pe arcadă. Dacă respectivul dinte este malformat, este necesară odontectomia.

Fibro-odontomul ameloblastic

Patogenie și aspecte clinice

Fibroodontomul ameloblastic este o tumoră care combină caracteristicile fibromului ameloblastic cu cele ale odontomului. S-a considerat mult timp că această entitate este în fapt o fază de dezvoltare a odontomului. Evoluția sa este lentă, dar agresivă, ducând la deformări cu distrucție osoasă marcată.

Fibroodontomul ameloblastic apare mai ales la copii în jurul vârstei de 10 ani, și extrem de rar la adulți. Se localizează mai frecvent în zona posterioară a oaselor maxilare. Inițial, leziunea este asimptomatică, putând fi descoperită întâmplător în urma unui examen radiologic, de multe ori în contextul investigării cauzei lipsei unui dinte de pe arcadă. În evoluție, apare o deformare osoasă nedureroasă, progresivă.

Radiologic, tumora are aspect de radiotransparență uniloculară, sau, mai rar, multiloculară, care prezintă o zonă de calcificare (radioopacitate) de dimensiuni variabile, asemănătoare structurii unui dinte. Alteori, pot fi prezente multiple focare de calcificare. În majoritatea situațiilor, la periferia leziunii se identifică un dinte inclus, a cărui coroană este cuprinsă în conținutul radiotransparent tumoral. În aceste situații, diferențierea pe criterii radiologice de alte leziuni radiotransparente uniloculare este imposibilă.

Rareori, imaginea radiologică a fibro-odontomului ameloblastic este de masă calcificată de mari dimensiuni, prezentând doar un discret contur radiotransparent.

Diagnostic diferențial

Diagnosticul diferențial radiologic al fibroodontomului ameloblastic se poate face cu orice altă entitate chistică sau tumorală localizată lateral la nivelul mandibulei sau maxilarului, cu aspect radiotransparent, asociată sau nu cu prezența de focare radioopace sau cu prezența unui dinte a cărui coroană este inclusă în leziune – în special ***keratochistul odontogen dentiger*** și cu ***ameloblastomul, odontomul, fibromul ameloblastic,*** dar și cu toate celelalte entități similare.

Anatomie patologică

Aspectul microscopic îmbină elementele fibromului ameloblastic cu elemente asemănătoare odontomului (zone de calcificare cu aspect similar smalțului sau matricei dentinare).

Tratament

Tratamentul de primă intenție va consta în chiuretaj până în țesut osos sănătos, cu îndepărtarea monobloc a tumorii, inclusiv a structurilor calcificate și a dintelui intratumoral. Rata de recidivă după chiuretaj complet este scăzută. Sunt descrise situații rare de recidive cu transformare în ameloblastom.

Odontoameloblastomul

Patogenie și aspecte clinice

Odontoameloblastomul este o tumoă odontogenică extrem de rară care combină elementele caracteristice ale ameloblastomului cu cele ale odontomului. Trebuie avut în vedere faptul că nu este vorba de transformarea în ameloblastom a unui odontom.

Apare la adulții tineri și se localizează cel mai frecvent la nivelul mandibulei. Se manifestă prin deformarea lentă a osului mandibular, în asociere cu erupția întârziată sau rămânerea în incluzie a dinților implicați tumoral. Aspectul radiologic este de radiotransparență cu focare dense de calcificare, asemănătoare morfologic unor dinți nanici. Alteori, masa calcificată este amorfă, având un aspect asemănător odontomului complex.

Diagnostic diferențial

Diagnosticul diferențial al odontoameloblastomului se poate face radiologic cu ***odontomul compus, odontomul complex, fibro-odontomul ameloblastic, ameloblastomul, keratochistul odontogen dentiger*** și cu alte leziuni tumorale osoase radiotransparente cu conținut calcificat.

Tratament

Tratamentul chirurgical de primă intenție este chiuretajul complet al leziunii, cu îndepărtarea structurilor calcificate intratumorale. Trebuie însă avut în vedere faptul că odontoameloblastomul are un caracter extrem de recidivant, practic evoluția și rata de recidivă fiind similare ameloblastomului. Din acest motiv, în cazul recidivelor, este de multe ori necesară rezecția osoasă marginală sau segmentară pentru eradicarea bolii.

Tumora odontogenă adenomatoidă

Patogenie și aspecte clinice

Tumora odontogenă adenomatoidă este rezultatul transformării în hamartom chistic a epiteliului odontogen. Având în vedere faptul că prezintă de multe ori un conținut chistic, este denumită și **chist odontogen adenomatoid**. În trecut, a fost considerată o variantă a ameloblastomului, numită adenoameloblastom, dar caracterele clinice și evolutive distincte au impus ca tumora odontogenă adenomatoidă să fie considerată o entitate distinctă. De asemenea, trebuie menționat că există o controversă în literatura de specialitate, privind încadrarea tumorii odontogene adenomatoide. Având în vedere faptul că în rare situații tumora conține material dentinoid și matrice a smalțului, clasificarea O.M.S. o încadrează în categoria tumorilor epiteliului odontogenic cu ectomezenchim odontogenic, cu/fără formare de țesut dur dentar (tumori mixte odontogene). Totuși, având ca argument raritatea componentei mezenchimale, unii autori[4] o încadrează în categoria tumorilor epiteliului odontogenic.

În ceea ce privește incidența și localizarea, tumora odontogenă adenomatoidă a fost denumită plastic *„tumora celor două treimi"*[5]: afectează sexul feminin în *două treimi* dintre cazuri, cel mai adesea la persoane cu vârste cuprinse între 10 și 19 ani, fiind rară peste 30 de ani; se localizează la nivelul maxilarului în *două treimi* dintre cazuri; se asociază cu un dinte inclus în *două treimi* dintre cazuri, fiind vorba de cele mai multe ori de canin (*două treimi* dintre cazuri). Nu se localizează niciodată posterior de premolari.

De cele mai multe ori, tumora este de mici dimensiuni, rareori depășind 3 cm. Inițial este total asimptomatică, putând fi identificată întâmplător în urma unui examen radiologic. Evoluția poate fi rapidă, deformând corticalele osoase și ducând la apariția unei simptomatologii dureroase.

Aspectul radiologic este de radiotransparență uniloculară, care înglobează coroana unui dinte inclus – de cele mai multe ori caninul. Aceasta este denumită **forma foliculară**. Uneori, radiotransparența se extinde spre apexul dintelui inclus, fapt care poate constitui un element orientativ de diagnostic diferențial față de chistul folicular. Rădăcinile dinților învecinați vor fi împinse de tumoră, putând exista uneori

și o discretă resorbție radiculară. La nivelul radiotransparenței se pot identifica, în unele situații, fine focare de calcificare.

Mai rar, aspectul radiologic poate fi de radiotransparență situată între rădăcinile unor dinți erupți – în această situație fiind vorba despre **forma extrafoliculară** a tumorii odontogene adenomatoide.

Diagnostic diferențial

Aspectul radiologic al tumorii odontogene adenomatoide, în contextul în care nu sunt prezente focare de calcificare, este practic imposibil de diferențiat de un ***chist folicular***. De asemenea, luând în considerație grupa de vârstă a pacienților, trebuie făcut diagnosticul diferențial în primul rând cu ***keratochistul odontogen, fibromul ameloblastic, mixomul odontogen, tumora centrală cu celule gigante***, sau ***ameloblastomul*** (pentru pacienți cu vârsta de peste 14 ani).

Figura 5.42. Tumoră odontogenă adenomatoidă, forma foliculară, dezvoltată în jurul unui canin superior inclus. (cazuistica *Prof. Dr. A. Bucur*)

Anatomie patologică

Tumora odontogenă adenomatoidă prezintă o capsulă groasă, fibroasă, și un conținut care poate fi solid sau respectiv chistic, în proporții variate. Microscopic, tumora este formată din celule epiteliale fuziforme, dispuse în cordoane sau insule celulare amorfe. Pe alocuri se evidențiază structuri cu aspect radiar, cu celule dispuse în jurul unei zone centrale cu caracter chistic, sau cu conținut eozinofil.

Se evidențiază de asemenea structuri caracteristice tubulare, cu aspect canalicular, care prezintă o zonă centrală înconjurată de un strat epitelial cilindric sau cubic. Celulele prezintă nuclei cu polaritate centrifugă față de lumenul canalicular. Aceste structuri nu reprezintă canalicule în adevăratul sens al cuvântului, nefiind prezente elemente cu caracter glandular.

În masa tumorală se identifică mici focare de calcificare, care, cel mai probabil, sunt rezultatul întreruperii procesului de formare a smalțului. Uneori sunt prezente și focare de calcificare de dimensiuni mai mari, considerate ca fiind resturi de dentinoid sau cement.

Trebuie avut în vedere faptul că aspectul histopatologic poate fi pe alocuri extrem de asemănător cu tumora odontogenă epitelială calcificată (Pindborg), odontomul, chistul odontogen calcificat, dar, mai ales cu ameloblastomul. O confuzie de diagnostic histopatologic poate ridica mari probleme de conduită terapeutică inadecvată.

Tratament

Evoluția și prognosticul tumorii odontogene adenomatoide nu ridică probleme deosebite. Având în vedere prezența capsulei groase, enucleerea este facilă și nu ridică probleme legate de recidivă.

Tumori ale ectomezenchimului odontogen, cu sau fără epiteliu odontogen inclus

Fibromul odontogen

Fibromul odontogen prezintă trei forme anatomo-clinice considerate ca fiind entități distincte în clasificarea O.M.S.: **fibromul odontogen central, fibromul odontogen periferic** și **tumora odontogenă cu celule granulare**.

Fibromul odontogen central

Patogenie și aspecte clinice

Fibromul odontogen central este o tumoră extrem de rară, rezultată prin proliferarea tumorală a mezenchimului odontogen matur. Apare ceva mai frecvent la sexul feminin, putând fi prezent la orice vârstă. Se localizează în proporții aproximativ egale la maxilar (în special în zona anterioară) și respectiv mandibulă (în special în regiunea molară). Leziunea în sine nu este legată obligatoriu de prezența unui dinte, dar se asociază cu aceasta în aproximativ 1/3 dintre cazuri. Formele de mici dimensiuni sunt la început total asimptomatice, dar în evoluție pot ajunge să deformeze corticalele osoase (fără prezența unei simptomatologii dureroase) și să inducă mobilitatea dinților învecinați.

Radiologic, formele de mici dimensiuni se prezintă sub forma unei radiotransparențe uniloculare bine delimitate, care în unele cazuri se suprapune peste zona periradiculară a unor dinți erupți. Leziunile de dimensiuni mai mari pot avea aspect de radiotransparență multiloculară. În majoritatea cazurilor se evidențiază un contur radioopac al leziunii, care reprezintă zona de scleroză periferică. Prezența unui fibrom odontogen central induce resorbție radiculară sau/și împinge rădăcinile dinților adiacenți. În unele situații se pot evidenția și focare radioopace.

Diagnostic diferențial

Având în vedere raritatea acestei leziuni, de obicei diagnosticul prezumtiv diferă de rezultatul histopatologic, orientând medicul spre un diagnostic de ***keratochist odontogen, mixom odontogen, fibrom ameloblastic, tumoră centrală cu celule gigante*** sau ***ameloblastom.*** Alteori, diagnosticul de prezumție poate fi de ***chist dentiger*** sau ***chist odontogen adenomatoid,*** în contextul unei imagini de radiotransparență uniloculară în legătură cu coroana unui dinte.

Anatomie patologică

Având în vedere caracterul extrem de polimorf din punct de vedere histopatologic al fibromului odontogen central, au fost descrise două forme histopatologice distincte:

Fibromul odontogen central simplu, format din fibroblești și fibre de colagen subțiri, într-o cantitate crescută de substanță fundamentală. Se pot identifica ocazional focare formate din resturi de epiteliu odontogen, sau chiar focare de calcificare distrofică. Aspectul este asemănător mixomului odontogen, din acest motiv fiind sugerată și denumirea de ***mixofibrom.***

Fibromul odontogen central forma O.M.S.[26] este alcătuit din țesut conjunctiv fibros cu celularitate relativ crescută și cu fibre de colagen care formează o rețea. Sunt prezente insule sau cordoane de epiteliu odontogen, uneori extrem de frecvente. Componenta fibroasă poate varia de la un aspect mixoid, până la unul dens hialinizat. În unele situații se pot identifica și focare de calcificare formate din dentinoid sau cement. Forma O.M.S. este în general bine delimitată și încapsulată.

În rare situații, fibromul odontongen se asociază cu o componentă de tumoră centrală cu celule gigante. Se pare însă că este vorba despre apariția sincronă și suprapunerea întâmplătoare a celor două entități, totuși rămânând neclarificat potențialul de inducere a dezvoltării tumorii centrale cu celule gigante de către fibromul odontogen.

Tratament

În majoritatea situațiilor tratamentul constă în extirparea și chiuretajul leziunii, aceasta delimitându-se ușor de osul adiacent. Totuși, având în vedere lipsa unei capsule bine definite, există un oarecare potențial de recidivă, în special în localizările anterioare. Rata de recidivă este însă scăzută, iar prognosticul este favorabil.

Fibromul odontogen periferic

Patogenie și aspecte clinice

Fibromul odontogen periferic reprezintă entitatea similară fibromului odontogen central, cu localizare la nivelul părților moi orale. Este o tumoră rară, care poate apărea la pacienți de orice vârstă, localizându-se de obicei pe versantul vestibular al crestei alveolare mandibulare.

Clinic, se prezintă sub forma unei mase tumorale gingivale de mici dimensiuni (0,5-1,5 cm), cu creștere lentă, acoperită de mucoasă aparent normală. De obicei nu sunt prezente modificări radiologice ale osului subiacent, uneori putându-se evidenția puncte de calcificare sau o discretă divergență a rădăcinilor dinților adiacenți.

Diagnostic diferențial

Leziunea este practic imposibil de diferențiat de ***hiperplaziile gingivale reactive „epulis-like"*** cu aspect sesil, dar și de alte forme tumorale cu aceeași localizare și caracteristici. Examenul histopatologic stabilește diagnosticul pozitiv.

Anatomie patologică

Sunt prezente elemente histopatologice similare fibromului odontogen central, forma O.M.S. În unele cazuri se evidențiază și o componentă cu celule granulare a țesutului conjunctiv. Pot fi prezente focare amorfe de calcificare cu aspect de cement sau trabecule de osteoid.

Tratament

Tratamentul constă în extirpare chirurgicală împreună cu țesut adiacent clinic normal, rata de recidivă fiind scăzută.

Tumora odontogenă cu celule granulare (fibromul odontogen cu celule granulare)

Patogenie și aspecte clinice

Tumora odontogenă cu celule granulare este extrem de rară, patogenia acesteia fiind controversată – tocmai de aceea se preferă denumirea de „tumoră" și nu de „fibrom" odontogen cu celule granulare. Apare la adulți, în general peste 40 de ani, localizându-se în special în regiunea premolară sau molară. Inițial sunt leziuni tumorale complet asimptomatice, dar în evoluție pot induce o deformare nedureroasă a osului din zona afectată.

Radiologic se prezintă ca o radiotransparență bine delimitată, uniloculară sau multiloculară, uneori cu mici zone de calcificare.

Diagnostic diferențial

Diagnosticul diferențial se poate face atât cu ***fibromul odontogen central,*** cât și cu numeroase alte entități cu aspect radiologic de radiotransparență bine delimitată cu zone de calcificare. În fapt, diagnosticul pozitiv se va stabili numai pe criterii histopatologice, și, având în vedere raritatea acestei forme, este de cele mai multe ori neașteptat.

Anatomie patologică

Aspectul histopatologic evidențiază numeroase celule eozinofile asemănătoare celor care se identifică în tumorile cu celule granulare ale părților moi orale, sau cu cele din forma cu celule granulare a ameloblastomului. Se identifică de asemenea insule sau cordoane de epiteliu odontogen, dar uneori și focare de calcificare distrofică.

Tratament

Tratamentul constă în chiuretaj complet al leziunii. Nu au fost raportate recidive.

Mixomul odontogen

Patogenie și aspecte clinice

Mixomul odontogen de la nivelul oaselor maxilare este rezultatul transformării tumorale benigne a mezenchimului odontogen, și anume a papilei mugurelui dentar. Mixoamele apar și la nivelul oaselor lungi, dar sunt extrem de rare și probabil iau naștere prin transformarea celulelor stem mezenchimale somatice, cu caracter pluripotențial. Totuși, conceptul modern infirmă existența mixoamelor derivate din mezenchim somatic, fiind confirmate ca entitate histopatologică doar mixoamele odontogene. Din același motiv, se consideră că mixoamele oaselor maxilare derivă strict din mezenchimul odontogen al papilei mugurelui dentar, și niciodată din mezenchimul somatic al osului.

Clinic, radiologic și evolutiv, mixoamele odontogene sunt asemănătoare ameloblastoamelor. Pot apărea practic la orice vârstă, dar în special între 15 și 30 de ani (vârsta medie este puțin mai scăzută decât în cazul ameloblastoamelor). Trebuie subliniat faptul că sunt relativ frecvente la adolescenți, fapt care nu este valabil în cazul ui. Se poate localiza oriunde la nivelul mandibulei sau maxilarului, spre deosebire de ameloblastom, care apare cel mai frecvent în zona unghiului mandibular.

Formele de mici dimensiuni sunt total asimptomatice, fiind de obicei depistate în urma unui examen radiologic de rutină. Evoluția este relativ rapidă, ducând la deformarea nedureroasă a osului și erodarea corticalelor.

Radiologic, se prezintă ca o radiotransparență multiloculară (cu prezența unor septuri radioopace) sau uniloculară, care împinge rădăcinile dinților adiacenți sau produce resorbție radiculară. Uneori limitele leziunii au un aspect neregulat. Formele de mari dimensiuni au aspectul de „baloane de săpun", practic identic cu cel al unui ameloblastom.

Diagnostic diferențial

Aspectul radiologic de radiotransparență multiloculară, septată, este sugestiv pentru ***ameloblastom*** sau chiar și pentru ***keratochistul odontogen***. Pentru pacienții foarte tineri (sub 16 ani), trebuie făcut diagnosticul diferențial cu ***fibromul ameloblastic***. Alte entități clinice cu care s-ar putea face diagnostic diferențial sunt: ***tumora centrală cu celule gigante, hemangioame osoase*** etc.

Figura 5.43. Mixom odontogen la nivelul unghiului și ramului mandibular stâng. (cazuistica *Prof. Dr. A. Bucur*)

Figura 5.44. (dreapta) Fibromixom odontogen care interesează întreaga hemimandibulă stângă, inclusiv condilul mandibular. Se practică hemirezecție de mandibulă cu dezarticulare și reconstrucția defectului cu grefă liber vascularizată fibulară și hemiartroplastie inferioară cu proteză de condil articular, fixată la placa de reconstrucție primară: a – aspect clinic preoperator, cu deformarea marcată a conturului feței; b – imagine radiologică pe care se evidențiază extinderea tumorală, cu ștergerea contururilor osoase la nivelul hemimandibulei stângi; c – aspect macroscopic al piesei de extirpare; d – ansamblul lambou liber vascularizat osos fibular – placă primară de reconstrucție – proteză de condil articular; microanastomozele vasculare cervicale; e, f, g – aspect clinic postoperator, cu refacerea conturului facial și a funcționalității (deschiderea maximă a gurii în limite normale); h – aspect radiologic postoperator. (cazuistica *Prof. Dr. A. Bucur*)

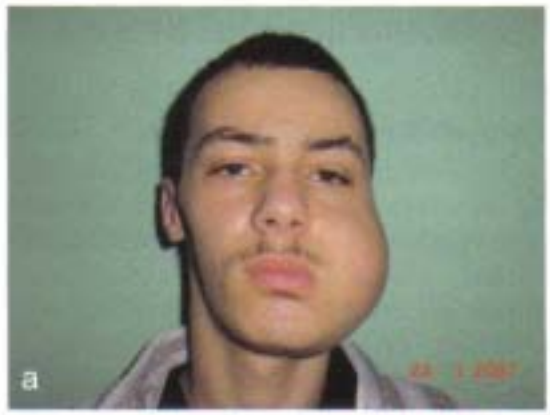
a

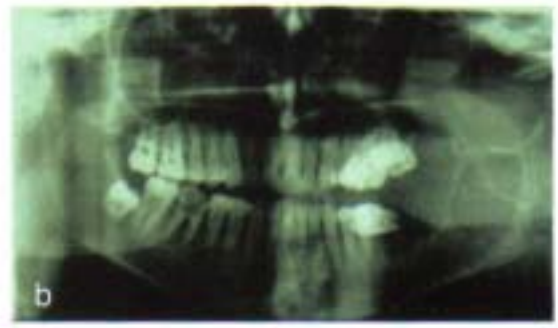
b

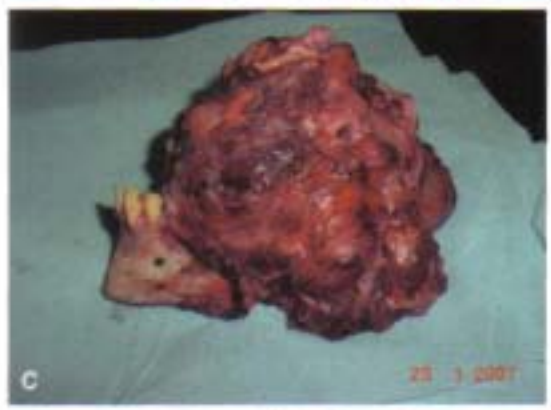
c

d

e

f

g

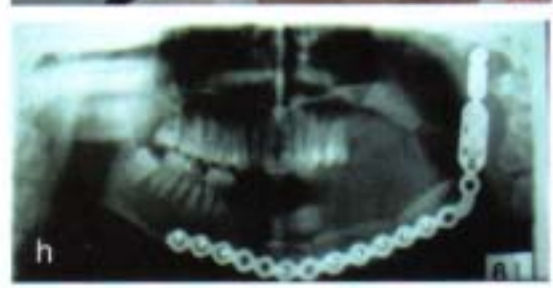
h

Anatomie patologică

Aspectul macroscopic al piesei tumorale este tipic, gelatinos. Microscopic, tumora prezintă numeroase celule stelate, fuziforme şi rotunde, într-o stromă mixoidă care prezintă rare fibre de colagen. Studiile imunohistochimice au arătat că substanţa fundamentală este formată din glicozaminoglicani – în special acid hialuronic şi condroitin-sulfat. Sunt prezente la examenul microscopic şi insule formate din resturi de epiteliu odontogen, care însă nu constituie un element de diagnostic pozitiv. În unele situaţii, componenta fibroasă este bine reprezentată, diagnosticul fiind în acest caz de fibromixom, fără ca aceasta să fie considerată o entitate distinctă.

Trebuie avut în vedere faptul că adeseori unele forme de neurosarcom sau osteosarcom, dar şi fibromul condromixoid sau neurofibromul mixoid, prezintă o componentă mixomatoasă marcată. Din acest motiv, trebuie evitate confuziile de diagnostic, prin corelarea cu elementele clinice, imagistice şi evolutive.

Tratament

Simpla îndepărtare prin chiuretaj a tumorii nu poate avea un caracter radical, având în vedere apariţia recidivelor chiar şi după mai mult de 5 ani.

Tratamentul curativ al mixomului odontogen constă în rezecţia osoasă marginală sau segmentară cu îndepărtarea monobloc a tumorii şi a unor margini libere de 1-1,5 cm.

Cementoblastomul (cementomul „adevărat")

Patogenie şi aspecte clinice

Cementoblastomul este o proliferare de tip hamartom a cementoblaştilor, cu formarea unei colecţii dezorganizate de cement în jurul rădăcinii unui dinte. Cementoblastomul (derivat din cementoblaşti) este echivalentul la nivelul cementului dentar al osteoblastomului (derivat din osteoblaşti). Având în vedere caracterele histopatologice comune ale celor două tipuri de celule, unii autori chiar consideră cementoblastomul ca fiind o variantă de osteoblastom. Totuşi, pe baza caracterelor clinice diferite, considerăm necesară separarea celor două entităţi.

Apare mai frecvent la adolescenţi sau adulţi sub 30 de ani şi afectează mai adesea dinţii mandibulari. Se prezintă de obicei ca o aparentă expansiune volumetrică a rădăcinilor unui dinte (în general molar sau premolar). Se asociază cu o simptomatologie dureroasă difuză. Mucoasa acoperitoare este nemodificată, iar dintele implicat nu este mobil şi rămâne vital dacă nu prezintă o altă afecţiune dento-parodontală.

Radiologic, se caracterizează prin prezenţa unei radioopacităţi marcate care înglobează rădăcinile dintelui, în special în jumătatea apicală şi care are caracteristic un halou radiotransparent bine definit care delimitează cementoblastomul de osul adiacent.

Diagnostic diferenţial

Trebuie făcut diagnosticul diferenţial cu leziunile radioopace cu aspect radiologic similar, dar care rezultă prin suprapunerea formaţiunii peste rădăcinile unui dinte: ***osteoblastomul,***

Figura 5.45. Cementoblastom la nivelul molarului trei inferior. (cazuistica *Prof. Dr. A. Bucur*)

fibromul osifiant, odontomul. De asemenea, un cementoblastom de mici dimensiuni trebuie diferenţiat de ***hipercementoză*** şi ***scleroza osoasă focală*** – aşa numita osteită condensantă, din patologia dentară periapicală.

Anatomie patologică

Cementoblastomul prezintă cordoane de material similar cementului, care continuă rădăcina dintelui. Uneori se evidenţiază resorbţia radiculară şi înlocuirea cu cement, precum şi ocuparea parţială a canalului radicular cu cement. Sunt prezente numeroase cementoclaste şi de asemenea se pot evidenţia zone necalcificate la periferie. Stroma fibroasă este bine vascularizată. La periferie prezintă o capsulă fibroasă subţire, care de obicei continuă spaţiul parodontal al dintelui.

Tratament

Extracţia dintelui monobloc cu cementoblastomul constituie tratamentul de elecţie, fără a exista un risc de recidivă. Teoretic ar fi posibilă şi rezecţia apicală monobloc cu leziunea, dar acest tratament duce la scurtarea excesivă a rădăcinilor dintelui, care nu permite menţinerea sa ulterioară pe arcadă.

II. Tumori neodontogene

Tumorile benigne neodontogene reprezintă o categorie distinctă în care sunt încadrate acele leziuni cu caractere tumorale benigne, hamartoame etc., cu localizare la nivelul oaselor maxilare şi care nu au legătură cu structurile implicate în dezvoltarea dinţilor. Unele dintre aceste entităţi fac parte din contextul mai larg al unor sindroame sau boli, aşa cum va fi arătat mai departe.

Sunt descrise numeroase astfel de leziuni, cu caracter local la nivelul oaselor maxilare (dar care pot prezenta şi alte localizări anatomice), sau cu afectarea generală a scheletului, extrem de diverse atât din punct de vedere al patogeniei, cât şi al caracterelor clinice. Din aceste motive, pentru simplitate, sunt prezentate în continuare leziunile cu relevanţă în contextul patologiei chirurgicale oro-maxilo-faciale, clasificate pe baza caracterului osteogen sau non-osteogen al leziunii:

Leziuni osteogene
- osteomul şi sindromul Gardner
- osteoblastomul şi osteomul osteoid
- displazia osoasă (cemento-osoasă)
- fibromul osifiant
- condromul
- osteocondromul
- torusuri

Leziuni non-osteogene
- tumora centrală cu celule gigante
- cherubismul
- tumora brună din hiperparatiroidism
- histiocitozele cu celule Langerhans (granulomul eozinofil, histiocitoza X, histiocitoza cronică diseminată, histocitoza acută diseminată)
- boala Paget
- osteopetroza
- displazia cleido-craniană (disostoza cleido-craniană)
- displazia fibroasă
- malformaţii vasculare

Osteomul

Patogenie şi aspecte clinice

Osteoamele sunt considerate tumori benigne osoase, dar în fapt reprezintă hamartoame rezultate prin dezvoltarea excesivă de os cortical sau medular matur. Se consideră că apar mai frecvent la persoane tinere, cu o uşoară predilecţie pentru sexul masculin. Osteomul solitar propriu-zis nu apare aproape niciodată la

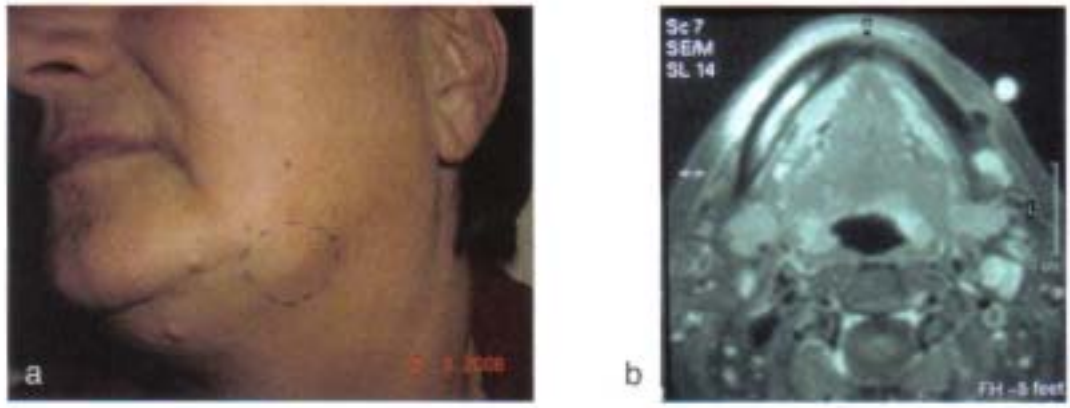

Figura 5.46. Osteom periostal mandibular: a – aspect clinic; b – imagine CT.
(cazuistica *Prof. Dr. A. Bucur*)

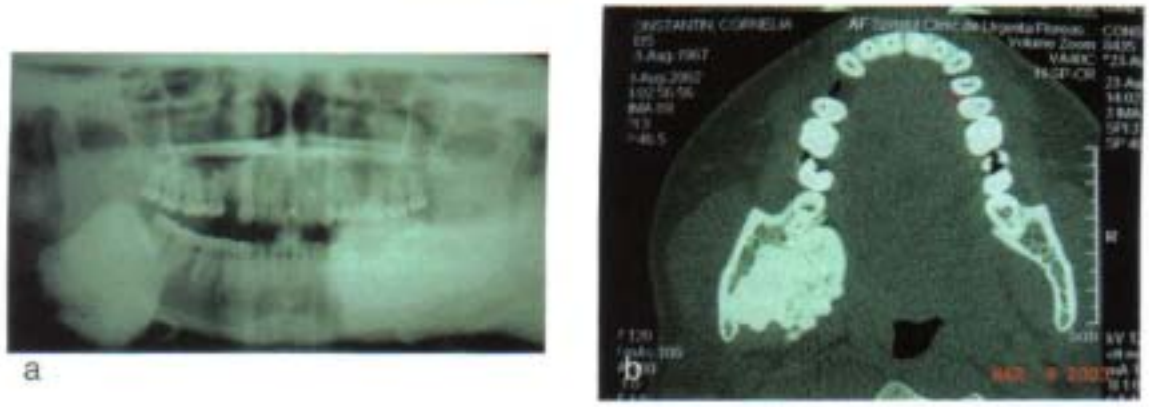

Figura 5.47. Osteom endostal mandibular de mari dimensiuni, care deformează mandibula.
(cazuistica *Prof. Dr. A. Bucur*)

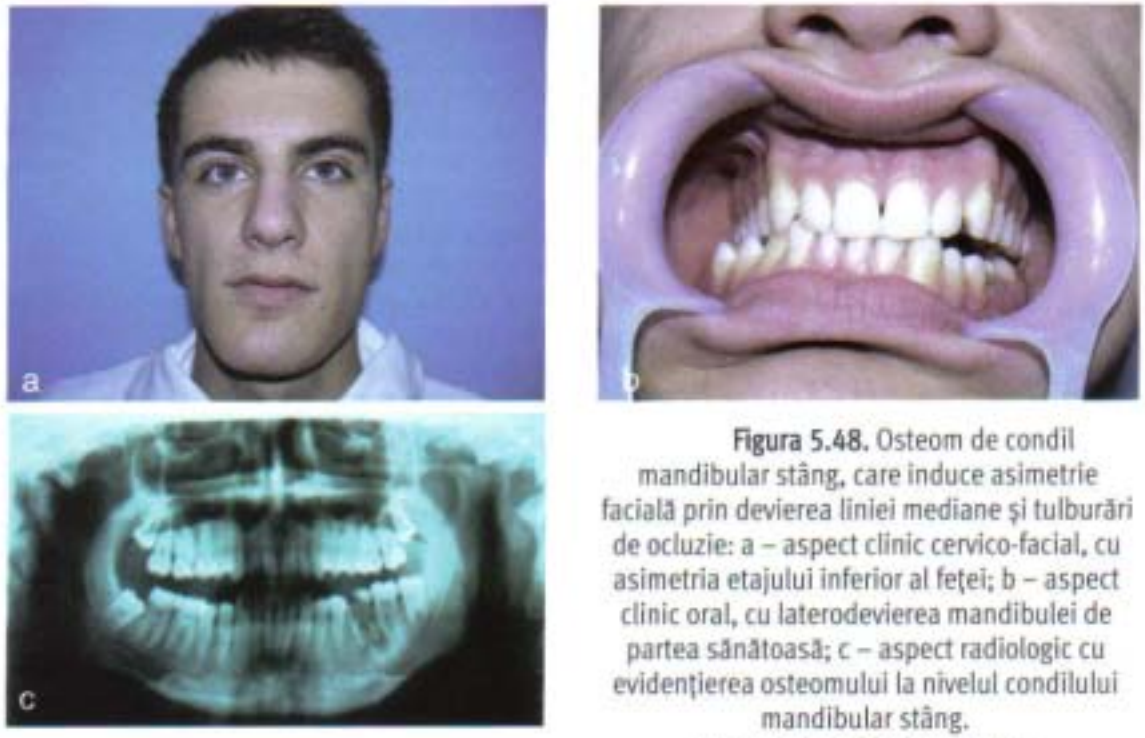

Figura 5.48. Osteom de condil mandibular stâng, care induce asimetrie facială prin devierea liniei mediane și tulburări de ocluzie: a – aspect clinic cervico-facial, cu asimetria etajului inferior al feței; b – aspect clinic oral, cu laterodevierea mandibulei de partea sănătoasă; c – aspect radiologic cu evidențierea osteomului la nivelul condilului mandibular stâng.
(cazuistica *Prof. Dr. A. Bucur*)

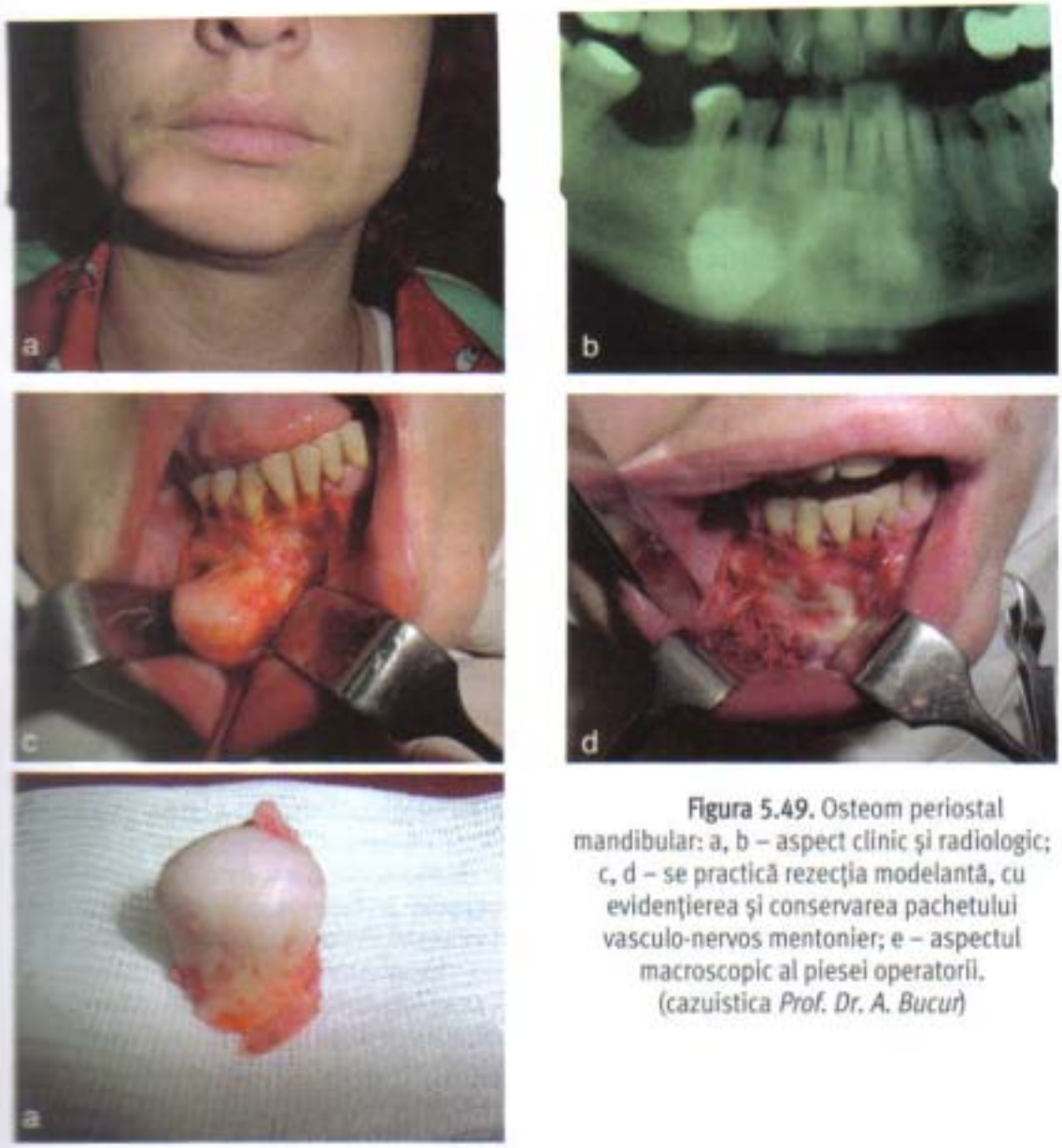

Figura 5.49. Osteom periostal mandibular: a, b – aspect clinic şi radiologic; c, d – se practică rezecţia modelantă, cu evidenţierea şi conservarea pachetului vasculo-nervos mentonier; e – aspectul macroscopic al piesei operatorii. (cazuistica *Prof. Dr. A. Bucur*)

vârsta copilăriei; prezenţa unui osteom la această vârstă ridică suspiciunea de **sindrom Gardner**.

În marea majoritate a cazurilor are caracter solitar, cu excepţia contextului unui sindrom Gardner. Apare în special la nivelul oaselor craniului. La nivelul oaselor maxilare, localizarea predilectă este la nivelul corpului mandibular (în special pe versantul lingual în zona premolară sau molară) sau la nivelul condilului mandibular. O altă localizare predilectă este sinusul frontal. Osteomul se poate localiza la suprafaţa osului (**osteom periostal**), sau în medulara osoasă (**osteom endostal**).

Osteomul periostal se prezintă ca o deformare osoasă discretă, nedureroasă, cu creştere lentă, situată pe suprafaţa maxilarului sau mandibulei. Poate ajunge uneori la dimensiuni importante, deformând zona, părţile moi acoperitoare fiind destinse, dar nemodificate. La palpare, are consistenţă dură, osoasă, fiind nedureros.

Osteomul endostal este total asimptomatic, adeseori identificat întâmplător în urma unui examen radiologic de rutină. Prin evoluţie poate ajunge la dimensiuni semnificative, care să deformeze osul.

Osteoamele de condil mandibular asociază de obicei manifestări clinice indirecte, cum ar fi devierea de partea opusă a liniei mediane a mandibulei, cu apariţia unor tulburări de ocluzie. De asemenea, pot fi prezente durerea, deformarea laterofacială şi limitarea deschiderii gurii.

Osteoamele sinusurilor paranazale pot

induce fenemene de sinuzită, algii faciale sau chiar manifestări oftalmice.

Radiologic, osteomul se prezintă sub forma unei radioopacități circumscrise, rotunde sau ovalare, cu expresia radiologică a unei mase scleroase calcificate. Osteoamele periostale pot prezenta focare sclerotice, cu desen trabecular central și halou sclerotic periferic.

Se descrie și osteomul părților moi, un coriostom rar, localizat mai ales la nivelul limbii, care a fost discutat în capitolul „Chisturi și tumori benigne ale părților moi orale și cervico-faciale".

Diagnostic diferențial

Osteoamele periostale ale oaselor maxilare trebuie diferențiate de ***torusuri sau exostoze*** – osteoamele au de obicei caracter solitar și bază îngustată, în timp ce torusurile și exostozele au aspect aparent lobular și pot fi bilaterale sau multiple. De asemenea, osteoamele centrale trebuie diferențiate de ***osteoblastom, fibromul osifiant*** și ***osteosarcom,*** care au o creștere mai rapidă, radioopacitatea este mai scăzută și pot ajunge la dimensiuni mult mai mari. De asemenea, un aspect radiologic similar osteomului îl poate avea ***odontomul complex.***

Osteomul condilului mandibular trebuie diferențiat de hiperplazia de condil mandibular, de tumori benigne sau maligne ale acestuia și de constricția de mandibulă și anchiloza temporo-mandibulară.

Osteoamele sinusurilor paranazale trebuie diferențiate de *sinuzită, chisturi, tumori benigne și tumori maligne* cu aceleași localizări.

Anatomie patologică

Osteoamele periostale sunt alcătuite din os dens cu aspect normal și medulară osoasă minim reprezentată. **Osteoamele endostale** prezintă trabecule osoase și medulară fibro-adipoasă. Uneori se evidențiază o activitate osteoblastică marcată.

Tratament

Prezența unui osteom de mici dimensiuni la nivelul oaselor maxilare, de tip endostal, sau de tip periostal, dar care nu induce modificări funcționale și nu interferă cu un tratament protetic dentar, nu necesită un tratament specific. Este totuși necesară dispensarizarea pacientului, pentru a aplica un tratament chirurgical în situația în care osteomul devine de dimensiuni importante și induce tulburări funcționale.

Osteoamele periostale care induc tulburări funcționale necesită un tratament chirurgical, care constă în rezecție osoasă modelantă cu margini perilezionale de 1 mm.

Pentru osteoamele condilului mandibular, care de obicei induc tulburări ocluzale și de dinamică mandibulară majore, este de asemenea necesară rezecția formațiunii cu remodelarea anatomică a condilului mandibular.

Sindromul Gardner

Patogenie și aspecte clinice

Sindromul Gardner este o afecțiune rară cu caracter ereditar, autozomal dominant, rezultat prin mutația unei gene de pe brațul lung al cromozomului 5. Prevalența sa este de 1 caz la 8 000-16 000 de nou născuți vii.

Sindromul Gardner face parte din sindroamele cu caracter familial asociate cu polipoză intestinală. Include o serie de manifestări digestive, osoase, dentare, cutanate, oculare etc. Dintre acestea, manifestările digestive sunt prezente la toți pacienții, în timp ce alte manifestări clinice au o incidență variabilă.

Manifestările digestive constau în prezența de multipli polipi intestinali, care de obicei se dezvoltă în decada a doua de viață. Acești polipi au caracter adenomatos și prezintă un risc crescut de transformare în adenocarcinom.

Manifestările scheletale sunt prezente la peste 90% dintre pacienți, prin formarea de osteoame multiple și cu localizări variate, putând afecta orice segment al scheletului. Cel mai frecvent, acestea se localizează la nivelul craniului: calvarie, sinusuri paranazale, oase maxilare. Pentru localizările mandibulare, osteoamele apar adesea la nivelul unghiului mandibulei, sunt multiple, au dimensiuni semnificative și pot induce o asimetrie facială marcată. Osteoamele apar de obicei în perioada pubertății, înaintea instalării oricăror modificări digestive. În majoritatea cazurilor, se identifică aproximativ 3 osteoame la nivelul oaselor maxilare, dintr-un total de 3-6 osteoame la nivelul întregului schelet.

Manifestările dentare sunt uneori prezente, constând în existența unor odontoame, dinți supranumerari sau dinți

incluşi. În cazuri severe, se asociază şi cu disostoza cleido-craniană (afecţiune cu caracter ereditar caracterizată prin absenţa parţială sau totală a claviculelor, închiderea tardivă a fontanelelor, dinţi supranumerari, erupţia întârziată a dinţilor permanenţi, bose frontale proeminente).

Manifestările cutanate constau în dezvoltarea unuia sau mai multor chisturi epidermoide sau sebacee, la aproximativ 50% dintre pacienţi, precum şi fibroame multiple sau chiar fibromatoză în 15-30% dintre cazuri.

Manifestările oculare sunt prezente în peste 90% dintre cazuri, şi constau în leziuni pigmentare retiniene, evidenţiabile la examenul fundului de ochi. Acesta constituie chiar un criteriu orientativ suplimentar de diagnostic al bolii.

În contextul manifestărilor extra-digestive, trebuie de asemenea menţionat un risc extrem de crescut de dezvoltare a unei tumori maligne tiroidiene la pacienţii cu sindrom Gardner.

Diagnostic diferenţial

Diferitele manifestări ale sindromului trebuie diferenţiate în primul rând de ***respectivele afectări ca entităţi separate***. De exemplu, în contextul afectării osoase, prezenţa unor osteoame multiple nu trebuie considerată ca atare, ci vor fi necesare investigaţii suplimentare (cum ar fi colonoscopia, examenul fundului de ochi, ancheta genetică etc.) pentru stabilirea contextului mai larg al unui eventual sindrom Gardner.

Alte sindroame care implică polipoza intestinală sunt: ***polipoza juvenilă de colon, sindromul Turcot, sindromul Cowden, sindromul Peutz-Jeghers*** etc. Dintre toate acestea, numai sindromul Gardner prezintă frecvent toate tipurile de afectări: polipoză intestinală, osteoame, manifestări cutanate şi manifestări oculare.

Anatomie patologică

Osteoamele în contextul sindromului Gardner sunt formate din os compact. Este practic imposibil de diferenţiat histologic, în afara contextului clinic general, un osteom solitar de un osteom din cadrul unui sindrom Gardner.

Tratament

Trebuie avut în vedere în primul rând riscul crescut de transformare malignă a polipozei intestinale – studiile arată că aproximativ 50% dintre pacienţi dezvoltă un adenocarcinom de colon până la vârsta de 30 de ani; adenocarcinomul de colon apare practic la toţi pacienţii după vârsta de 50 de ani.

La pacienţii cu sindrom Gardner se recomandă colectomia profilactică. Tratamentul chirurgical al osteoamelor şi chisturilor are caracter funcţional şi estetic.

Osteoblastomul şi osteomul osteoid

Patogenie şi aspecte clinice

Osteoblastomul este o tumoră benignă osoasă derivată din osteoblaste. În categoria osteoblastoamelor este inclus şi osteomul osteoid, care reprezintă o variantă clinică şi histopatologică a acestuia. De asemenea, aşa cum am arătat anterior, unii autori consideră şi cementoblastomul ca fiind o variantă a osteoblastomului, dar având în vedere caracterele clinice distincte, considerăm că acesta trebuie să rămână o entitate separată.

Osteoblastomul are o incidenţă scăzută, reprezentând mai puţin de 1% din totalul tumorilor osoase. Se poate localiza la nivelul viscerocraniului (15% dintre cazuri), vertebre (35% dintre cazuri), oasele lungi ale membrelor (30% dintre cazuri), sau pot avea alte localizări.

În localizările la nivelul oaselor maxilare, apare mai frecvent la mandibulă, în special în zona posterioară. Afectează în special persoanele tinere (peste 80% dintre cazuri

Figura 5.50. Osteom osteoid al corpului mandibular (imagine radiologică în „ţintă"). (cazuistica *Prof. Dr. A. Bucur*)

înainte de vârsta de 30 de ani), cu o oarecare prevalenţă pentru sexul masculin.

Osteoblastomul are în general dimensiuni de 2-4 cm, putând ajunge şi la 10 cm. La nivelul oaselor maxilare, se manifestă clinic prin dureri moderate, difuze. Acestea preced sau apar odată cu o discretă deformare osoasă, de consistenţă fermă-dură. Radiologic, se prezintă sub forma unei radiotransparenţe rotunde, bine delimitate, care prezintă focare multiple de radioopacitate care denotă o mineralizare semnificativă. Alteori, leziunea nu este bine delimitată radiologic, iar atunci când are dimensiuni mai mari, întrerupe corticalele osoase.

Uneori, osteoblastomul prezintă o formă cu evoluţie agresivă, care apare mai frecvent la pacienţi de peste 30 de ani şi în special la persoane în vârstă. Se caracterizează prin prezenţa unei simptomatologii dureroase marcate. Clinic şi radiologic prezintă aceleaşi caractere ca şi osteoblastomul convenţional, dar poate avea dimensiuni mai mari.

Osteomul osteoid este o variantă clinică şi histopatologică de osteoblastom, care prezintă o serie de particularităţi: (1) la nivelul tumorii sunt prezente numeroase fibre nervoase periferice şi (2) tumora produce prostaglandine, fapt pentru care este dureroasă, dar durerea cedează la administrarea de aspirină. Simptomatologia dureroasă marcată şi faptul că aceasta cedează la aspirină (spre deosebire de osteoblastom) reprezintă elemente suplimentare de diagnostic orientativ. De asemenea, osteomul osteoid are dimensiuni mai reduse decât osteoblastomul, nedepăşind practic niciodată 2 cm. Osteomul osteoid se localizează rareori la nivelul oaselor maxilare, fiind mai frecvent localizat la nivelul femurului, tibiei sau falangelor. Radiologic, se prezintă sub forma unei radiotransparenţe circumscrise, de obicei sub 1 cm, delimitată de un contur radioopac, sclerotic. Uneori, în centrul leziunii se observă un focar radioopac („nidus"), asemănător unui sechestru osos (imagine radiologică în „ţintă").

Diagnostic diferenţial

Osteoblastomul şi osteomul osteoid trebuie diferenţiate clinic şi radiologic de:

- ***fibromul osifiant*** – aspect radiologic asemănător, dar nu este dureros;
- ***cementoblastomul*** – prezintă simptomatologie dureroasă, dar este radioopac;
- ***forme de debut ale tumorilor maligne osoase*** – prezintă simptomatologie dureroasă, care uneori cedează parţial la aspirină (în special metastazele osoase) şi radiologic pot fi aparent bine delimitate; diagnosticul diferenţial este dificil sau uneori imposibil, dar un element orientativ îl constituie prezenţa hipoesteziei hemibuzei inferioare pentru tumorile maligne, care nu este niciodată prezentă în cazul osteoblastomului;
- ***osteomielita*** – mai ales pentru osteomul osteoid – simptomatologie dureroasă, prezenţa de sechestru osos evidenţiabil radiologic (imagine de „sarcofag"); dar se asociază cu fenomene supurative în antecedente, care constituie factorul cauzal.

Anatomie patologică

Osteoblastomul este o tumoră bine circumscrisă, neîncapsulată, care se caracterizează prin formarea de trabecule osoase neregulate, cu grade variabile de calcificare, înconjurate de agregate de osteoblaşti. Se identifică adeseori şi osteoclaşti. Stroma conjunctivă fibroasă prezintă numeroase capilare dilatate.

Osteoblastoamele cu evoluţie agresivă prezintă un mare număr de osteoblaşti cu activitate mitotică crescută şi depuneri importante de osteoid. Celularitatea crescută a acestei forme histopatologice poate duce la confuzii de diagnostic histopatologic cu osteosarcomul.

Osteomul osteoid prezintă aceleaşi caractere histopatologice, având însă specifică prezenţa unui focar central de calcificare („nidus") şi a unei reţele dense de fibre nervoase.

Tratament

Tratamentul osteoblastoamelor şi osteoamelor osteoide constă în extirpare completă şi chiuretaj cu margini de siguranţă de 5 mm. Intraoperator, îndepărtarea acestora este relativ facilă, având în vedere faptul că sunt bine delimitate de osul adiacent aparent sănătos. Rata de recidivă după acest tipar de extirpare este totuşi semnificativă, de aproximativ 20%.

Osteoblastoamele agresive, de mari dimensiuni, implică acelaşi tip de tratament, dar trebuie avut în vedere faptul că rata de recidivă este de aproximativ 50% şi în plus există riscul de apariţie a unei recidive cu focare de transformare în osteosarcom.

Sunt situaţii în care diagnosticul pre-

zumtiv este de osteoblastom şi se intervine chirurgical prin extirpare şi chiuretaj cu margini de siguranţă, dar rezultatul anatomopatologic indică diagnosticul de osteosarcom. În aceste cazuri, este necesară *reevaluarea histopatologică* pentru evitarea oricăror confuzii de diagnostic, şi continuarea tratamentului multimodal, chirurgical şi radio-chimioterapeutic, pentru formele maligne.

Displazia osoasă (displazia cemento-osoasă)

Patogenie şi aspecte clinice

Displazia cemento-osoasă apare la nivelul oaselor maxilare, în zonele în care sunt prezenţi dinţi. Reprezintă poate cea mai frecventă leziune fibro-osoasă în practica de specialitate. Cu toate acestea, având în vedere caracterele clinice şi histopatologice asemănătoare displaziei fibroase şi fibromului osifiant, diagnosticul este adeseori dificil. În trecut, toate cazurile de displazie cemento-osoasă focală erau catalogate drept fibrom osifiant, dar distincţia a fost definită net după anul 1990[6,27].

Datorită localizării în vecinătatea ligamentului parodontal, cu care de altfel prezintă similitudini histopatologice, a fost sugerat faptul că displazia cemento-osoasă derivă din ligamentul parodontal. Mai recent s-a considerat că este vorba despre o leziune a osului alveolar din vecinătatea structurilor parodontale, declanşată de factori locali şi probabil corelată şi cu tulburări hormonale. Din acest motiv, am încadrat această entitate în categoria leziunilor non-odontogene. Prezintă trei forme anatomo-clinice: **periapicală, focală** şi **floridă.**

Displazia cemento-osoasă periapicală apare frecvent la sexul feminin, la vârsta adultă şi se localizează cel mai adesea în porţiunea anterioară a corpului mandibular. Pot exista leziuni solitare sau multiple. Leziunea este iniţial asimptomatică, fiind descoperită întâmplător în urma unei radiografii, pe care se evidenţiază o zonă de radioopacitate periapicală circumscrisă, **dificil de diferenţiat radiologic de un chist radicular periapical.** În schimb, **dinţii asociaţi leziunii sunt aproape întotdeauna vitali** şi doar uneori prezintă tratamente odontale. **În toate situaţiile, ligamentul parodontal este respectat de leziune.** În evoluţie, mai multe leziuni învecinate confluează şi includ apexurile mai multor dinţi. În stadii mai avansate, aspectul radiologic se poate modifica, evidenţiindu-se o radiotransparenţă cu multiple focare radioopace şi cu un contur marcat calcificat. Displazia cemento-osoasă periapicală are caracter autolimitant, depăşind rareori 1 cm.

Displazia cemento-osoasă focală este forma „frustă", incompletă a leziunii, care apare relativ rar. Se prezintă ca o leziune unică, localizată la nivelul osului alveolar din jurul apexului unui dinte vital. Poate apărea şi în zone edentate (în dreptul unei alveole postextracţionale în curs de vindecare osoasă sau chiar după aparenta vindecare osoasă).

Apare în aproximativ 90% dintre cazuri la sexul feminin, la vârsta adultă, putându-se localiza oriunde la nivelul oaselor maxilare, dar în special în zona posterioară a corpului mandibular. Leziunea are în general dimensiuni mici, de mai puţin de 1,5 cm şi este total asimptomatică, fiind de obicei descoperită întâmplător în urma unui examen radiologic. Pe imaginea radiologică se evidenţiază o leziune circumscrisă, cu aspect variabil, putându-se prezenta ca o radiotransparenţă cu contur radioopac subţire, ca o radiotransparenţă cu multiple focare de radioopacitate, sau chiar ca o radioopacitate bine definită. Deşi este bine delimitată, de multe ori marginile leziunii sunt neregulate. Se consideră că o leziune focală poate constitui o etapă precoce de evoluţie spre o afectare multifocală.

Displazia cemento-osoasă floridă are caracter multifocal şi afectează mai frecvent osul alveolar din dreptul dinţilor laterali mandibulari, putând exista şi leziuni concomitente în zona

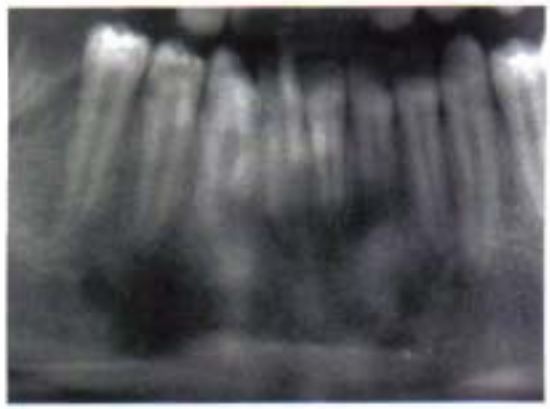

Figura 5.51. Displazie cemento-osoasă periapicală – aspect aparent de chist radicular, în condiţiile în care dintele (44) este integru. Leziunea respectă *lamina dura*. (cazuistica *Prof. Dr. A. Bucur*)

anterioară. Este caracteristică bilateralitatea sau chiar simetria afectării osoase. Iniţial leziunile sunt asimptomatice, fiind descoperite întâmplător în urma unui examen radiologic care va releva multiple zone de radiotransparenţă similare celor descrise anterior. În evoluţie, se poate instala o simptomatologie dureroasă discretă, difuză. Leziunile pot fi localizate atât în zone dentate, cât şi edentate, se pot extinde şi chiar deforma osul în anumite porţiuni. În evoluţie, imaginea radiologică se modifică, căpătând un aspect mixt de radioopacitate alternând cu zone de radiotransparenţă, sau chiar poate apărea ca o radioopacitate totală, uneori greu de diferenţiat de osul normal.

Cementomul gigantiform familial este o entitate distinctă, cu caracter familial, transmisă genetic, autozomal dominant. Prezintă caracterele clinice, radiologice şi histopatologice ale displaziei cemento-osoase floride, având specific faptul că induce formarea unor leziuni de mari dimensiuni, care interesează oasele maxilare în totalitate, cu deformări faciale importante. Tratamentul acestor leziuni este aparte şi constă în rezecţii osoase extinse şi reconstrucţii ale defectelor restante.

Diagnostic diferenţial

Displazia cemento-osoasă periapicală şi cea **focală** în stadiul radiotransparent trebuie diferenţiată radiologic în primul rând de ***granulomul sau chistul radicular***, şi uneori de un ***keratochist odontogen primordial*** sau de fazele iniţiale ale unui ***fibrom osifiant***. În stadiul de imagine radiologică mixtă sau de radioopacitate, trebuie diferenţiat de un ***odontom***, de ***fibromul osifiant, osteoblastom*** sau de ***osteomielita cronică***. Pentru zonele edentate se poate face diagnosticul diferenţial şi cu un ***rest radicular restant intraosos***.

Displazia cemento-osoasă floridă, extinsă, trebuie diferenţiată de boala Paget, osteoame multiple din sindromul Gardner, fibromul osifiant sau osteomielita cronică, dar uneori şi de un keratochist sau ameloblastom.

Anatomie patologică

Toate cele trei forme anatomo-clinice prezintă aceleaşi caractere histopatologice. Se evidenţiază fragmente de ţesut de origine mezenchimală format din fibroblaşti fuziformi, fibre de colagen şi numeroase vase sanguine, precum şi un revărsat sanguin intratisular. De asemenea sunt prezente structuri cu aspect de os lamelar, întreţesute, precum şi particule cu structură asemănătoare cementului. Proporţia între ţesutul conjunctiv şi materialul mineralizat variază, fiind în concordanţă cu gradul de radioopacitate al leziunii. În leziunile vechi, structurile lamelare mineralizate fuzionează şi dau naştere unor mase globulare cemento-osoase, relativ acelulare şi cu o structură dezorganizată.

Tratament

Pentru displazia cemento-osoasă, indiferent de forma anatomo-clinică, nu se recomandă instituirea unui tratament chirurgical, având în vedere pe de o parte caracterul asimptomatic al leziunilor, cât şi evoluţia lentă spre scleroză osoasă focală.

Trebuie subliniat faptul că displazia cemento-osoasă ridică o serie de probleme de diagnostic diferenţial, care pot duce la instituirea unor tratamente chirurgicale eronate, cum ar fi rezecţia apicală sau extracţia dentară. În cazul extracţiilor dentare, este evident că apexurile dentare vor prezenta o anchiloză marcată, fapt pentru care se vor fractura şi fie vor fi lăsate restante în os, fie vor fi îndepărtate cu mare dificultate, uneori cu un sacrificiu osos important.

În plus, în zonele edentate unde au apărut astfel de leziuni, apare în timp o atrofie marcată a crestelor alveolare, cu expunerea unor mase scleroase în cavitatea orală datorată erodării mucoasei acoperitoare, fapt care expune pacientul la un risc crescut de osteomielită.

Alteori, confuziile de diagnostic pot fi grave (de exemplu cu fibromul osifiant sau ameloblastomul), aplicându-se tratamente radicale (inclusiv rezecţii osoase segmentare), fără ca acestea să fie justificate.

Din aceste motive, dacă diagnosticul poate fi stabilit pe criteriile clinice şi radiologice, se recomandă doar dispensarizarea pacientului şi o bună igienă orală, precum şi tratarea precoce a oricăror probleme odontale ale dinţilor implicaţi, pentru a evita suprainfectarea leziunilor şi deci riscul de osteomielită. Dacă este necesar, pentru confirmarea diagnosticului, se poate practica explorarea chirurgicală şi biopsia unei astfel de leziuni.

Fibromul osifiant (fibromul cementifiant, fibromul cemento-osifiant)

Patogenie și aspecte clinice

Fibromul osifiant este o tumoră benignă propriu-zisă, care apare cel mai frecvent la nivelul oaselor maxilare, și care are un potențial de creștere semnificativ. Prezintă uneori caractere clinice, radiologice și chiar histopatologice asemănătoare displaziei cemento-osoase, dar evoluția este mai agresivă, având un caracter tipic tumoral. De altfel, așa cum am arătat, până în 1990 exista o confuzie între cele două entități[4,23].

Originea patogenică a tumorii este incertă. Inițial s-a crezut că este de natură odontogenă, cu origine la nivelul ligamentului parodontal, dar această teorie este infirmată de existența unor astfel de tumori și la nivelul orbitei, oaselor frontale, temporale, etmoidale, sfenoidale etc. În prezent se consideră că acea componentă de cement a fibromului osifiant constituie doar o particularitate pentru localizările la nivelul oaselor maxilare, având în vedere originea comună a cementului și osului.

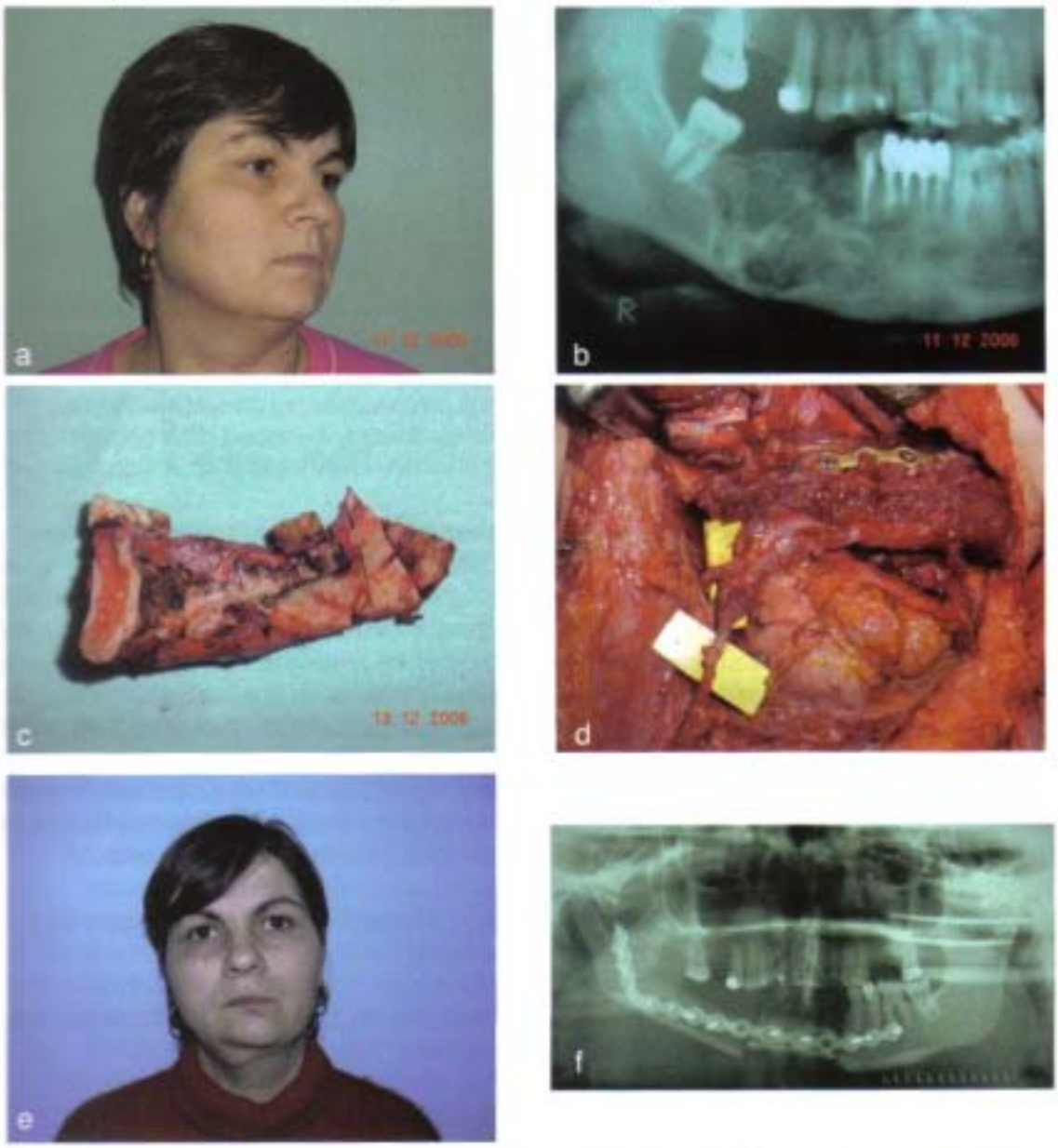

Figura 5.52. Fibrom osifiant al corpului și unghiului mandibular: a, b – aspect clinic și radiologic; c – se practică rezecție segmentară de mandibulă – aspectul piesei operatorii, reprezentând 2/3 din corpul mandibular; d - reconstrucția defectului cu grefă liber vascularizată fibulară și microanastomoza vasculară; e, f – aspect clinic și radiologic postoperator. (cazuistica *Prof. Dr. A. Bucur*)

Figura 5.53. Fibrom osifiant juvenil la nivelul ramului mandibular. Se practică rezecția segmentară a ramului mandibulară fără dezarticulare: a – aspect clinic preoperator cu deformarea marcată a conturului facial; b – imagine radiologică preoperatorie, cu prezența formațiunii tumorale radiotransparente la nivelul ramului mandibular drept; c, d – aspect clinic postoperator, cu refacerea fizionomiei și funcționalității mandibulei. (cazuistica *Prof. Dr. A. Bucur*)

De asemenea, în prezent se consideră că fibromul osifiant trebuie încadrat în categoria tumorilor non-odontogene, iar denumirile de fibrom cementifiant sau fibrom cemento-osifiant sunt tolerate pentru localizările maxilare, cu amendamentul că acestea nu denotă o componentă odontogenă.

Apare mai frecvent în decadele a 3-a și a 4-a de viață, cu predilecție la sexul feminin. Se localizează cel mai frecvent la mandibulă, în zona premolară sau molară. Mai frecvent apare în zone dentate. Inițial sunt asimptomatice, fiind descoperite întâmplător, în urma unui examen radiologic. Evoluția este lentă, producând o deformare progresivă, nedureroasă a osului, putând induce uneori asimetrii faciale marcate. Durerea și parestezia sunt rareori prezente. Din aceste motive, fibromul osifiant este una dintre puținele tumori oro-maxilo-faciale (alături de **ameloblastom, mixomul odontogen, neurofibrom și adenom pleomorf parotidian**) care pot ajunge la dimensiuni impresionante, desfigurând pacientul.

Radiologic, leziunea are caracter de radiotransparență bine definită și uniloculară, uneori prezentând și un contur sclerotic. Caracteristică este dezvoltarea în mod egal a leziunii în toate direcțiile, având aspect rotund sau ușor ovalar. În evoluție, se instituie progresiv un grad de radioopacitate, ajungând după o lungă perioadă de timp să aibă aspect de radioopacitate de mari dimensiuni cu un contur subțire, radiotransparent. Uneori se remarcă divergența rădăcinilor dinților adiacenți. Tumorile de mari dimensiuni au tendința de a se extinde inferior și de a eroda bazilara mandibulei.

Fibromul osifiant juvenil reprezintă o variantă tumorală cu incidență maximă în adolescență, fără predilecție pentru vreunul dintre sexe. Agresivitatea acestor tumori este mai marcată decât la adulți.

Diagnostic diferențial

Fibromul osifiant în faza de radiotransparență trebuie diferențiat de multiple entități chistice sau tumorale cu aspect radiotransparent ale oaselor maxilare, dintre care cele mai importante ar fi: ***chistul radicular***

de mari dimensiuni, keratochistul, ameloblastomul unilocular etc. Pentru **aspectul radiologic mixt**, de radiotransparenţă cu multiple focare de radioopacitate, diagnosticul diferenţial se va face cu ***displazia fibroasă, osteoblastomul, chistul/tumora odontogenă epitelială calcificată, boala Paget, tumori maligne de mezostructură şi infrastructură, tumori maligne ale mandibulei (în special osteosarcomul)***. Pentru **localizările periradiculare**, diagnosticul diferenţial se poate face cu ***cementoblastomul*** sau ***displazia cemento-osoasă florida***. În formele radioopace, diagnosticul diferenţial se poate face şi cu ***osteoame*** sau ***sindromul Gardner***.

Anatomie patologică

Tumora este relativ bine delimitată, deşi piesa operatorie este de multe ori formată din multiple focare tumorale. Fibromul osifiant este alcătuit din ţesut fibros cu un grad variabil de celularitate, cu vascularizaţie relativă şi cu prezenţa unui material mineralizat asemănător cementului; dispoziţia este sub formă de trabecule de osteoid amorf sau sub formă de focare sferice sau mai frecvent dismorfice.

Tratament

Formele de mici dimensiuni ale fibromului osifiant sunt bine delimitate şi implică o distrucţie osoasă mai redusă, fapt pentru care tratamentul constă în îndepărtarea completă prin chiuretaj.

Pentru tumorile de mari dimensiuni, este necesară rezecţia osoasă. Indicaţia terapeutică de chiuretaj sau rezecţie osoasă este uneori dificil de stabilit. În general, rezecţia osoasă se recomandă în următoarele situaţii:

- tumora este la mai puţin de 1 cm distanţă de bazilara mandibulei, sau o infiltrează;
- tumora se extinde în sinusul maxilar sau în cavitatea nazală;
- tumora are aspect radiologic slab delimitat.

Fibromul osifiant nu este încapsulat, dar cu toate acestea, intraoperator se poate identifica o limită netă între tumoră şi osul sănătos, existând o minimă infiltrare a structurilor osoase adiacente. Această caracteristică diferenţiază fibromul osifiant de displazia fibroasă. Infiltrarea tumorală a osului adiacent este de aproximativ 1-2 mm, fapt pentru care asigurarea unor margini de siguranţă de 5 mm este suficientă. Tumora nu invadează niciodată părţile moi, nefiind necesară extirparea acestora pentru asigurarea marginilor libere; o excepţie o constituie situaţiile în care mucoasa acoperitoare prezintă ulceraţii traumatice cronice rezultate prin interpunerea acesteia între arcadele dentare în urma deformărilor osoase.

Defectele osoase rezultate în urma chiuretajului se vor regenera de la sine, fără a fi necesară decât sutura mucoasei supraiacente. Pentru defectele mandibulare rezultate în urma unor rezecţii segmentare, se va folosi o placă de reconstrucţie primară sau/şi grefe osoase nevascularizate (creastă iliacă) sau liber vascularizate (preferabil fibulare). Defectele rezultate în urma rezecţiei de maxilar pot fi refăcute cu o proteză cu obturator sau prin metode specifice de plastie reconstructivă.

Recidivele după extirparea completă sunt rare. Cu toate acestea, având în vedere rata extrem de lentă de creştere a tumorii, dispensarizarea se poate extinde pe un interval chiar mai mare de 10 ani. Rata de recidivă pentru formele juvenile este semnificativ crescută, între 30-60%.

Condromul

Patogenie şi aspecte clinice

Condromul este o tumoră benignă alcătuită din cartilaj hialin matur. Este una dintre cele mai frecvente tumori osoase (în special la nivelul oaselor scurte ale membrelor), dar cu toate acestea, localizările în teritoriul oro-maxilo-facial sunt extrem de rare.

La nivelul viscerocraniului, localizările mai frecvente sunt în zonele care pot prezenta vestigii sau structuri cartilaginoase: premaxila, septul nazal, condilul mandibular şi corpul mandibulei (prezintă vestigii ale cartilajului Meckel). Afectează în mod egal ambele sexe, pacienţii fiind de obicei adulţi tineri.

La nivelul oaselor maxilare, evoluţia acestor tumori este lentă şi nedureroasă. Uneori pot induce mobilitatea dinţilor adiacenţi sau resorbţie radiculară. **Radiologic,** aspectul este de radiotransparenţă uniloculară cu zonă centrală de radioopacitate; în cazuri excepţionale poate avea aspect de radiotransparenţă multiloculară cu multiple focare de calcificare.

În marea majoritate a cazurilor, condroamele sunt leziuni solitare. Prezenţa unor afectări

multiple, cu tendinţă de unilateralitate, se defineşte ca **boala Ollver**. Condromatoza scheletală în asociere cu malformaţii vasculare de părţi moi se defineşte ca **sindromul Maffucci**.

Diagnostic diferenţial

Având în vedere raritatea extremă a condroamelor la nivelul oaselor maxilare, acestea nu se regăsesc în general în enumerarea entităţilor cu care se poate face diagnostic diferenţial. Din acest motiv, aspectele clinice şi radiologice vor orienta aproape întotdeauna diagnosticul spre un ***osteosarcom*** sau spre ***un chist sau o altă tumoră benignă odontogenă sau neodontogenă;*** pentru localizările la nivelul condilului mandibular, leziunea se poate confunda cu ***condromatoza sinovială, osteocondromul*** sau ***condrosarcomul***.

Anatomie patologică

Condromul se prezintă ca o masă circumscrisă de cartilaj hialin, cu lacune bine definite care conţin condrocite. Uneori este dificil de diferenţiat histopatologic de un condrosarcom slab diferenţiat. Din acest motiv, având în vedere raritatea extremă a condromului la nivelul oaselor maxilare, se recomandă o reevaluare suplimentară histopatologică a piesei excizate, pentru a nu fi în fapt vorba despre un condrosarcom.

Tratament

Tratamentul unei astfel de leziuni este în primă fază chirurgical radical, cu rezecţie osoasă segmentară care să asigure margini libere de cel puţin 1 cm, similar celui pentru condrosarcom. De altfel, aşa cum am arătat, un diagnostic histopatologic de condrom trebuie privit cu suspiciunea unei posibile confuzii cu condrosarcomul. Dacă reevaluarea histopatologică relevă într-adevăr un condrosarcom slab diferenţiat, tratamentul trebuie să aibă caracter multimodal, specific. Dacă totuşi se confirmă diagnosticul de condrom (situaţii rare), riscul de recidivă este nesemnificativ după un tratament chirurgical radical.

Osteocondromul

Patogenie şi aspecte clinice

Osteocondromul este o leziune cu caracter de hamartom care apare la nivelul oaselor rezultate în urma osificării encondrale, deci în special la nivelul oaselor lungi. Mecanismul patogenic constă în activarea transformării hamartomatoase a resturilor cartilaginoase de la nivelul epifizelor acestor oase.

Se poate localiza în situaţii extrem de rare la nivelul oaselor maxilare, şi anume la nivelul condilului mandibular sau procesului coronoid. Pacienţii sunt adulţi tineri, mai frecvent de sex masculin.

Clinic prezintă manifestări indirecte, printr-o simptomatologie dureroasă discretă, difuză, asociată cu limitarea deschiderii gurii, precum şi cu devierea mandibulei (şi deci a liniei mediene şi interincisive inferioare) de partea opusă. La palpare se evidenţiază o discretă masă tumorală de consistenţă fermă, nedureroasă, situată în profunzime la nivelul uneia dintre apofizele mandibulei (condil sau coronoidă). Dacă leziunea este situată suficient de profund, palparea nu poate releva niciunul dintre aceste caractere.

Radiologic, osteocondromul condilului mandibular prezintă un aspect caracteristic, de radioopacitate cu deformarea condilului, precum şi extensia antero-medială a formaţiunii spre m. pterigoidian lateral (pe ortopantomogramă, aspect de „steag rupt, fluturând în vânt"). Pentru localizările la nivelul coronoidei, majoritatea osteocondroamelor apar pe faţa medială a acesteia. Proiecţia radioopacităţii se va face pe tendonul m. temporal, putându-se evidenţia uneori şi mici radioopacităţi satelite.

Diagnostic diferenţial

Aspectul radiologic al osteocondromului condilului sau coronoidei este caracteristic, orientând de obicei diagnosticul. Cu toate acestea, trebuie făcut diagnostic diferenţial cu alte leziuni, în special condiliene: ***tumori benigne (osteom, osteoblastom, fibrom osifiant, condrom), tumori maligne (condrosarcoame, osteosarcoame), condromatoza sinovială*** sau ***anchiloza temporo-mandibulară***.

Anatomie patologică

Osteocondroamele reprezintă mase osoase acoperite de ţesut fibros derivat din pericondru. La nivelul limitei de demarcaţie cu osul sănătos, se remarcă un fenomen de osificare encondrală.

Tratament

Tratamentul **osteocondromului condilului mandibular** constă în condilectomie, urmată de hemiartroplastie temporo-mandibulară inferioară (refacerea condilului şi deci a porţiunii inferioare a articulaţiei):

- autogrefe nevascularizate sau liber vascularizate: costocondrale, sternoclaviculare, metatarsiene, creastă iliacă etc.;
- reconstrucţie aloplastică, folosind proteze de condil mandibular, ataşate la nivelul ramului mandibular restant prin intermediul unei plăci de reconstrucţie, fixate cu şuruburi de osteosinteză (se recomandă fixarea cu cel puţin 3 şuruburi pentru asigurarea stabilităţii reconstrucţiei).

Tratamentul **osteocondromului procesului coronoid** constă în coronoidectomie cu dezinserţia şi rezecţia tendonului m. temporal. Nu este necesară reconstrucţia defectului rezultat.

Riscul de recidivă este scăzut. Cu toate acestea, se recomandă dispensarizarea postoperatorie, inclusiv pentru urmărirea refacerii funcţionale, prin examen clinic şi radiografii efectuate o dată la 6 luni în primii 2 ani şi ulterior o dată pe an.

Torusuri

Torusurile reprezintă exostoze situate la nivelul oaselor maxilare, cu patogenie multifactorială şi controversată (factori genetici, endocrini, stimulare locală prin actele masticatorii etc.). Localizările tipice sunt reprezentate de palatul dur (torusul palatin) şi respectiv pe versantul lingual al corpului mandibular (torusul mandibular).

Torusul palatin reprezintă o exostoză care apare la 20-40% din populaţia generală, afectând de două ori mai frecvent sexul feminin. Este prezent cel mai adesea la adulţi, putând fi însă identificat abia la o vârstă mai avansată, când se pune problema confecţionării unei proteze dentare mobile. Se consideră că torusurile diminuă volumetric într-o oarecare măsură, odată cu înaintarea în vârstă.

Torusul palatin se situează de-a lungul suturii mediane a palatului dur, în special în cele 2/3 posterioare şi în majoritatea cazurilor are dimensiuni relativ mici, sub 2 cm diametru, fiind discret reliefat. Uneori poate avea aspect lobulat. Mucoasa acoperitoare este nemodificată, iar la palpare consistenţa torusului este dură, osoasă. Nu este dureros spontan sau la palpare, dar dacă din diverse motive (de obicei de natură traumatică), mucoasa acoperitoare se ulcerează, apare o simptomatologie dureroasă variabilă ca intensitate. Creşterea este lentă, total asimptomatică, putând ajunge la dimensiuni mari, ocupând întregul spaţiu al bolţii palatine. Torusurile de mici dimensiuni nu induc tulburări funcţionale, dar pot ridica probleme în contextul protezării dentare mobile. În schimb, pentru torusurile de mari dimensiuni, în ciuda modificărilor adaptative lente, apar tulburări funcţionale în alimentaţie sau fonaţie. Torusul palatin este practic imposibil de evidenţiat pe o radiografie uzuală (ortopantomogramă), putând fi uneori vizibil pe radiografia semiaxială de craniu.

Torusul mandibular este o exostoză ce se localizează de cele mai multe ori pe faţa lingulă a corpului mandibular. Incidenţa sa în populaţia generală este mai scăzută, de 5-20%, afectând ceva mai frecvent sexul masculin. Prezenţa torusurilor mandibulare este bilaterală în peste 90% dintre cazuri. Sunt prezente la adulţii tineri, corelate uneori cu fenomene de bruxism. Au de asemenea o discretă tendinţă de regresie volumetrică odată cu înaintarea în vârstă.

Figura 5.54. Torus palatin cu discrete lobulaţii (a), evidenţiat şi pe radiografia semiaxială de craniu (b). (cazuistica *Prof. Dr. A. Bucur*)

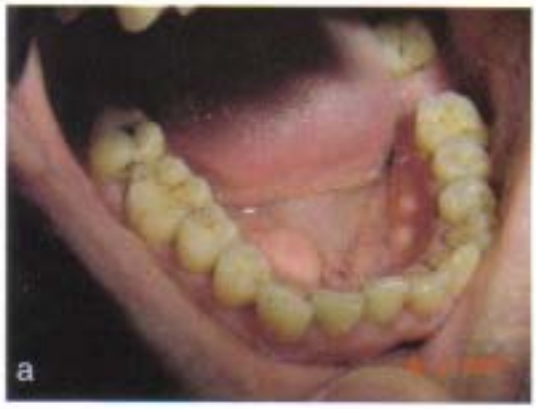

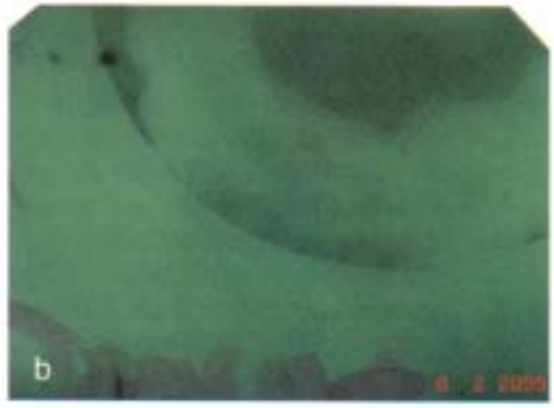

Figura 5.55. Torusuri mandibulare bilaterale, asimetrice dimensional: a, b – aspect clinic şi radiologic; c – se practică rezecţia modelantă a torusului de pe partea dreaptă – aspect intraoperator. (cazuistica *Prof. Dr. A. Bucur*)

Clinic, se prezintă sub forma unor excrescenţe de consistenţă dură, osoasă, putând avea şi caracter lobulat. În cazul în care ajung la dimensiuni foarte mari şi sunt bilaterale, se pot uni pe linia mediană, ocupând în totalitate spaţiul planşeului bucal anterior. Torusurile mandibulare se prezintă pe ortopantomogramă sub forma unor radioopacităţi suprapuse peste imaginea rădăcinilor dentare. Radiografia de corp mandibular şi planşeu bucal permite evidenţierea exactă a acestor torusuri.

Diagnostic diferenţial

La prima vedere, torusurile ar putea ridica probleme importante de diagnostic diferenţial, cu ***multiple entităţi tumorale benigne sau maligne*** ale oaselor maxilare sau ale părţilor moi orale. Totuşi, având în vedere caracterele clinice specifice, aceste probleme nu apar de obicei.

Trebuie menţionate în mod special aspectele de diagnostic diferenţial dintre torusul palatin şi ***abcesul palatinal*** şi respectiv ***carcinomul adenoid chistic al glandelor salivare mici palatine***. Pentru un clinician mai puţin experimentat, aceste afecţiuni pot fi confundate cu torusurile palatine.

Anatomie patologică

De cele mai multe ori nu este necesară confirmarea histopatologică a diagnosticului torusurilor. Cu toate acestea, în contextul chirurgiei pre-protetice, dacă se practică rezecția modelantă a torusurilor, examenul histopatologic al piesei de rezecție va fi similar cu cel al exostozelor, cu prezența de masă osoasă densă, cu os lamelar cortical.

Tratament

Un torus de dimensiuni mici sau medii nu necesită de obicei un tratament chirurgical. Se practică rezecția modelantă cu instrumentar rotativ în două situații clinice: (1) în cazul torusurilor de mari dimensiuni, care induc tulburări funcționale importante, sau (2) în contextul tratamentului pre-protetic, la pacienții la care se va realiza o protezare dentară cu proteze mobile, situație în care un torus proeminent ar putea duce la instabilitatea protezei sau la apariția unor leziuni de decubit ale mucoasei acoperitoare.

Tumora centrală cu celule gigante (leziunea cu celule gigante)

Tumorile centrale cu celule gigante cu localizare la nivelul oaselor maxilare sunt tumori benigne cu caracter agresiv și osteolitic marcat, fapt explicabil prin originea sa osteoclastică. Sunt tumori neodontogene, care se pot regăsi și la nivelul altor oase ale scheletului, cu caractere clinice și evolutive similare. Celulele gigante (numite și mieloplaxe) prezintă receptori osteoclastici și sunt în fapt precursori de osteoclaste sau osteoclaste în sine[28].

De-a lungul timpului au existat numeroase confuzii de terminologie și încadrare ale acestei tumori. A fost denumită și *granulom central cu celule gigante*, dar studiile histopatologice infirmă prezența unei reacții granulomatoase, cu caracter reparator. Denumirea provenită din literatura franceză[29] și folosită frecvent în literatura românească[30,31], de *tumoră cu mieloplaxe* o considerăm acceptabilă, dar cu amendamentul că aceasta nu se mai regăsește în literatura de circulație internațională, fapt pentru care este de evitat pentru evitarea oricăror neclarități.

În continuare este controversată existența la nivelul oaselor maxilare a *tumorilor cu celule gigante*, care apar de obicei la nivelul epifizelor oaselor lungi. De aceea unii autori susțin folosirea cu precauție a acestei terminologii, preferând denumirea de *leziune centrală cu celule gigante*. Alți autori consideră, dimpotrivă, denumirea de *leziune* cu celule gigante ca fiind nespecifică și deci nerecomandabilă pentru o formă evident tumorală[4]. În orice caz, deși aspectul histopatologic al tumorilor cu celule gigante de la nivelul epifizelor este identic cu cel al leziunilor gigante de la nivelul maxilarelor, evoluția acestora din urmă este mult mai rapidă, mai agresivă, cu un potențial mult mai ridicat de recidivă și chiar cu un risc de malignizare crescut, de peste 10%.

Există totuși un consens, considerându-se că atât leziunile maxilare, cât și cele de la nivelul oaselor lungi, nu constituie entități distincte, ci formează contextul comun al aceleiași afectări generale, cu răsunet clinic cu diferite localizări. Pentru oasele maxilare, considerăm că denumirea de *tumoră centrală cu celule gigante* este cea mai recomandabilă.

În plus, s-a dovedit faptul că *chistul osos anevrismal* al oaselor maxilare prezintă aceleași

Figura 5.56. Tumoră centrală cu celule gigante la nivelul arcului mentonier: a – aspect clinic, *cu deformarea regiunii mentoniere*; b – *aspect radiologic de radiotransparență uniloculară.* (cazuistica *Prof. Dr. A. Bucur*)

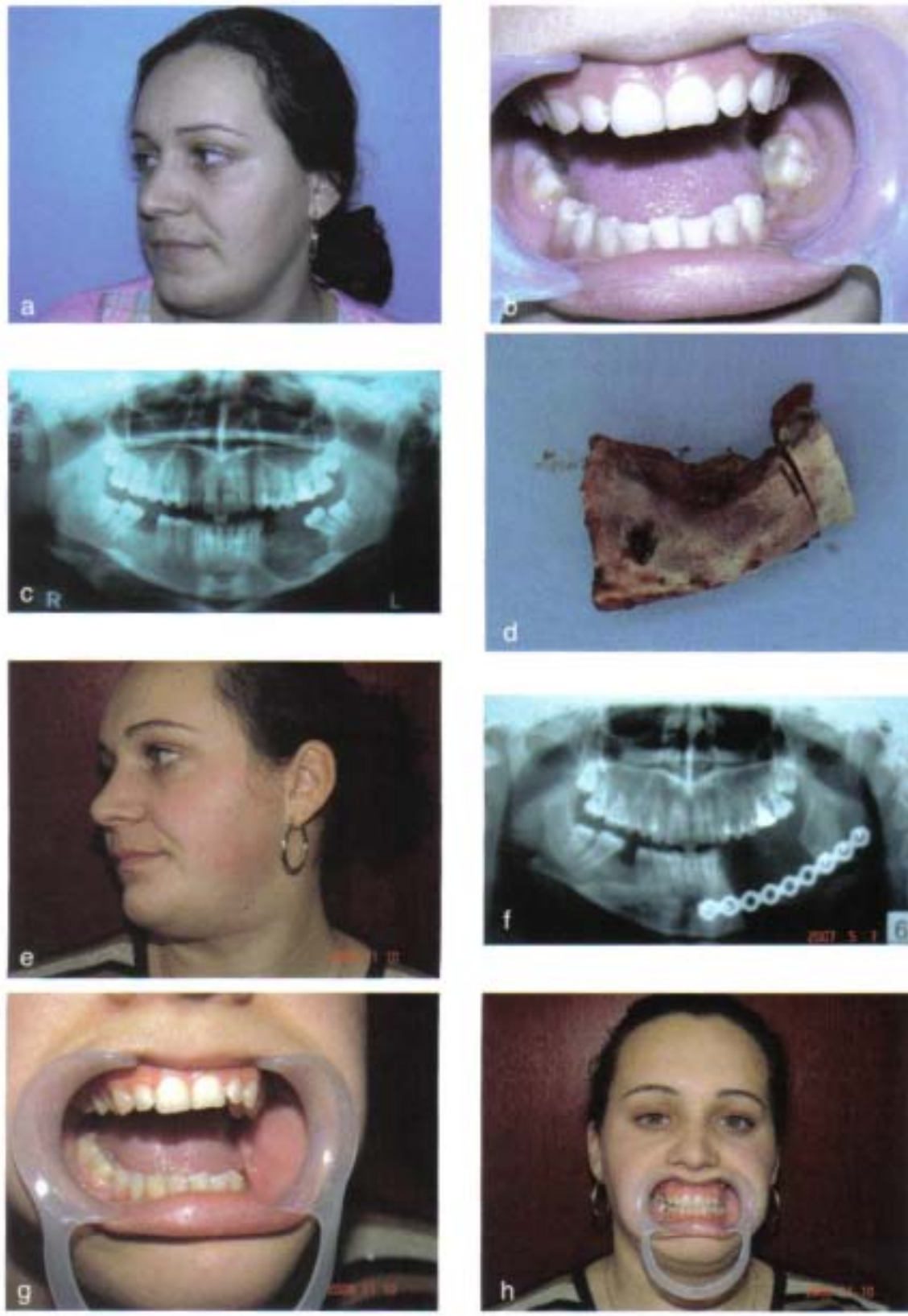

Figura 5.57. Tumoră centrală cu celule gigante a corpului mandibular, cu risc de fractură în os patologic: a, b – aspect clinic cervico-facial şi oral – tumora nu induce modificări clinice; c – aspectul radiologic cu erodarea corticalei mandibulare; d – se practică rezecţie segmentară de mandibulă şi reconstrucţia cu placă primară – aspectul piesei operatorii; e, f – aspect clinic şi radiologic postoperator; g, h - protezarea postoperatorie. (cazuistica *Prof. Dr. A. Bucur*)

caractere clinice, histopatologice şi evolutive ca şi tumora centrală cu celule gigante. Chistul osos anevrismal în fapt nici nu este chist, nici nu este anevrismal. Acesta pare a fi o variantă de tumoră centrală cu celule gigante care prezintă spaţii vasculare de dimensiuni mai mari[4].

O altă confuzie este legată de aşa-numita tumoră malignă cu celule gigante. Aceasta reprezintă de fapt o formă histopatologică de osteosarcom, cu prezenţa a numeroase osteoclaste, care nu trebuie confundată cu tumora cu celule gigante.

Un alt aspect care poate crea confuzii este legat de caracterele similare cu *tumora brună*, manifestare osoasă a bolii Recklinghausen.

Aspecte clinice

Tumora centrală cu celule gigante la nivelul oaselor maxilare poate apărea la orice vârstă, fiind mai frecventă în intervalul 20-30 de ani. Majoritatea apar la sexul feminin şi se localizează cel mai adesea la mandibulă, atât în zona centrală (depăşind frecvent linia mediană), cât şi în zona laterală a corpului mandibular; se poate localiza şi la nivelul maxilarului.

Iniţial este total asimptomatică, putând fi evidenţiată întâmplător în urma unui examen radiologic de rutină. În evoluţie, primele semne şi simptome constau în deformarea nedureroasă a mandibulei, rareori asociindu-se apariţia durerilor sau paresteziilor. În evoluţie, corticala osoasă va fi erodată în totalitate (putându-se ajunge la fractură în os patologic), tumora exteriorizându-se la nivelul părţilor moi orale. Este de reţinut faptul că tumora nu va evolua niciodată expansiv în părţile moi, şi de altfel nici nu va recidiva în părţile moi.

Pe baza evoluţiei, a fost realizată o clasificare a formelor clinice ale tumorii centrale cu celule gigante: **(1) forma neagresivă,** cu creştere lentă, asimptomatică, care nu duce la perforarea corticalelor sau resorbţie radiculară şi **(2) forma agresivă,** caracterizată prin creştere rapidă, care se asociază cu durere, perforarea corticalelor, resorbţie radiculară şi de altfel şi o rată de recidivă mai crescută.

Radiologic, se prezintă sub forma unei radiotransparenţe uniloculare sau multiloculare, de obicei bine delimitate, dar fără contur radioopac. Dimensiunile pot varia de la mai puţin de 5 cm în formele iniţiale, asimptomatice, până la mai mult de 10 cm, cu erodarea corticalelor, inclusiv cu subţierea bazilarei mandibulei.

Diagnostic diferenţial

Indiferent de vârsta pacientului, trebuie eliminat în primul rând un posibil diagnostic de ***leziune vasculară osoasă cu flux crescut.*** Pentru pacienţii la vârsta copilăriei, diagnosticul diferenţial se poate face în special cu ***keratochistul odontogen, mixomul odontogen, fibromul ameloblastic*** sau ***histiocitoza cu celule Langerhans.*** După vârsta de 15 ani, se adaugă pe lista entităţilor cu aspect similar ***ameloblastomul.***

În contextul celor menţionate mai sus, ar trebui inclus pe lista de diagnostic diferenţial şi ***chistul osos anevrismal,*** dar acesta pare a fi în fapt o formă hipervascularizată şi de mai mici dimensiuni a tumorii centrale cu celule gigante.

Dacă s-a practicat în antecedente o biopsie incizională sau leziunea a fost chiuretată şi a recidivat, iar diagnosticul histopatologic a fost de tumora centrală cu celule gigante, trebuie avut în vedere un diagnostic diferenţial cu ***tumora brună din hiperparatiroidism.***

Anatomie patologică

Macroscopic, tumora are aspect brun sau brun-roşietic. Microscopic, se poate prezenta sub diverse forme, dar care au în comun prezenţa unui număr variabil de celule gigante multinucleate (până la 20 de nuclei), alături de celule mezenchimale ovoide sau fuziforme. Se consideră că aceste celule gigante multinucleate sunt osteoclaste, dar unii autori le includ în linia macrofagelor. Stroma poate fi laxă şi cu aspect edematos, sau alteori poate fi bogat celulară. Se remarcă eritrocite etravazate şi depozite importante de hemosiderină. Leziunile cu evoluţie de lungă durată pot prezenta fibroză şi chiar focare microscopice de osteoid. Formele histopatologice cu celule gigante multiple, uniform distribuite şi cu stromă bogat celulară se corelează într-o oarecare măsură cu forma agresivă a tumorii din punct de vedere clinic şi evolutiv.

Tratament

În majoritatea cazurilor, tratamentul de primă intenţie este chiuretajul leziunii, cu asigurarea unor margini de siguranţă de 0,5-1 cm. Rata de recidivă este însă de aproximativ 10-20% pentru formele neagresive şi de până la 50% în cazul formelor agresive.

Pentru formele clinice de dimensiuni mari, cu erodarea corticalelor şi risc de fractură în os patologic, sau pentru formele recidivante

de mari dimensiuni, se recomandă un tratament chirurgical radical. Acesta poate consta în rezecţie osoasă marginală, cu asigurarea unor margini de siguranţă de cel puţin 1 cm, sau dacă rezecţia marginală nu poate asigura aceste limite de siguranţă, se va practica rezecţia osoasă segmentară. Reconstrucţia defectului cu refacerea continuităţii osoase se face cu placă de reconstrucţie, asociată sau nu cu grefă osoasă nevascularizată sau liber vascularizată; defectele maxilare pot fi refăcute prin proteze cu obturator.

Sunt descrise şi tratamente asociate care pot reduce dimensiunile tumorii, prin administrarea sistemică sau chiar intralezională de corticoizi, calcitonină sau interferon alfa-2a. Aceste tratamente sunt în general indicate la pacienţii cu forme extrem de agresive, de mari dimensiuni sau după recidive multiple, sau la pacienţii care refuză un tratament chirurgical radical.

Leziunile osoase cu celule gigante sunt prezente şi în contextul unor afecţiuni generale, dintre care cele mai importante ar fi hiperparatiroidismul (leziunile osoase multifocale fiind denumite „tumoră brună") şi cherubismul. De asemenea, pot apărea şi în contextul unor sindroame extrem de rare, cum ar fi **sindromul Ramon, sindromul Jaffe-Campagnacci** sau **sindroame Noonan-*like***.

Tumora brună din hiperparatiroidism

Hiperparatiroidismul reprezintă producţia în exces a hormonului paratiroidian (PTH), care controlează metabolismul fosfo-calcic. Hiperparatiroidismul primar (numit şi boala Recklinghausen osoasă[32]) se datorează hiperproducţiei de PTH, având drept cauză frecventă un adenom paratiroidian, mai rar hiperplazia glandei paratiroide, sau extrem de rar un carcinom paratiroidian. Hiperparatiroidismul secundar apare ca răspuns la hipocalcemia cronică, de obicei pe fondul unei insuficienţe renale (prin deficit de producţie de vitamină D la nivel renal şi deci absorbţie deficitară de calciu).

Afecţiunea este rară şi apare la vârste de peste 50 ani, afectând predominant sexul feminin. Se manifestă clinic sub forma unei triade: **calculi renali, afectare osoasă** şi **ulcer duodenal**. Aceste afectări nu au caracter constant.

Afectarea osoasă constă în apariţia unei osteodistrofii fibroase generalizate, cu reducerea densităţii osoase şi ştergerea desenului trabecular al scheletului (aspect de „sticlă mată"); oasele lungi prezintă un risc crescut de fractură în os patologic. De la început se poate evidenţia resorbţia subperiostală a falangelor mâinii. La nivelul oaselor maxilare, aspectul radiologic tipic este de ştergere a laminei dura de la nivelul conturului rădăcinilor dinţilor.

Figura 5.58. Dublă fractură de femur, în os patologic, pe fond de osteodistrofie marcată, la o pacientă cu hiperparatiroidism primar sever. (cazuistica *Prof. Dr. A. Bucur*)

În contextul unei afectări severe şi de lungă durată, pot apărea **tumori brune**. Leziunile se pot localiza la nivelul mandibulei, claviculei, coastelor, pelvisului, oaselor lungi. Tumora brună este identică cu o tumoră centrală cu celule gigante, atât clinic şi radiologic, cât şi histopatologic. Totuşi, caracterul (uneori) multifocal al acesteia şi evidenţierea paraclinică a unui hiperparatiroidism sever şi de lungă durată, primar sau secundar, încadrează leziunea ca fiind tumoră brună.

Tumora brună are aceleaşi caractere histopatologice ca şi tumora centrală cu celule gigante, doar că apare în contextul afectării osoase din hiperparatiroidism. Se recomandă deci dozarea calciului seric, pentru a stabili sau a elimina contextul unui hiperparatiroidism primar sau secundar. În general nu sunt necesare dozările hormonale, deoarece tumora brună apare întotdeauna în contextul unui hiperparatiroidism primar sever, cu hipercalcemie marcată, sau dimpotrivă, pe fondul unui hiperparatiroidism secundar sever, cu hipocalcemie marcată. Dozarea fosfatazei alcaline poate duce la erori de diagnostic pentru pacienţii la vârsta adolescenţei, deoarece enzima are valori crescute pe fondul hormonal de creştere.

Tratamentul tumorii brune este specific endocrinologic. Odată cu îndepărtarea cauzei hiperparatiroidismului (de exemplu extirparea chirurgicală a unei tumori paratiroidiene secretante), leziunile osoase se remit progresiv, fără a necesita tratamente locale specifice. În rare situaţii, în care tumora brună de la nivelul oaselor maxilare prezintă un risc crescut de fractură în os patologic, este necesar tratamentul chirurgical, care este similar celui pentru tumora centrală cu celule gigante.

Figura 5.59. (jos) Tumoră brună mandibulară cu risc de fractură în os patologic, asociată cu multiple tumori brune la nivelul falangelor mâinii:
a – ortopantomograma relevă leziunea la nivelul corpului mandibular;

b – aspectul macroscopic al piesei operatorii;
c – aspectul radiologic al leziunilor de la nivelul falangelor mâinii.
(cazuistica *Prof. Dr. A. Bucur*)

Cherubismul

Cherubismul este o afecțiune rară cu caracter familial, autozomal dominant, rezultată prin mutația genei 4p16. Se manifestă de obicei începând cu vârsta de 2-5 ani, putând fi evident clinic la 1 an în formele severe, sau abia la 10-12 ani pentru formele incomplete.

Pacienții prezintă multiple leziuni cu celule gigante ale maxilarelor, bilaterale, dar cu evoluție lentă, care deformează progresiv și bilateral faciesul, dând copilului un aspect „bucălat". De asemenea, se asociază vizibilitatea anormală a sclerei situate inferior de iris („privesc spre cer"). Astfel, copiii au aspect de „heruvim", de unde și denumirea bolii. Nu se pot evidenția modificări biochimice sau hormonale. Practic, diagnosticul de cherubism se stabilește pe baza următoarelor elemente: (1) pacient la vârsta copilăriei, (2) cu aspect clinic caracteristic, (3) cu leziuni cu celule gigante la nivelul oaselor maxilare, (4) care sunt multiple și bilaterale, și care (5) nu prezintă modificări ale calcemiei care să sugereze un hiperparatiroidism.

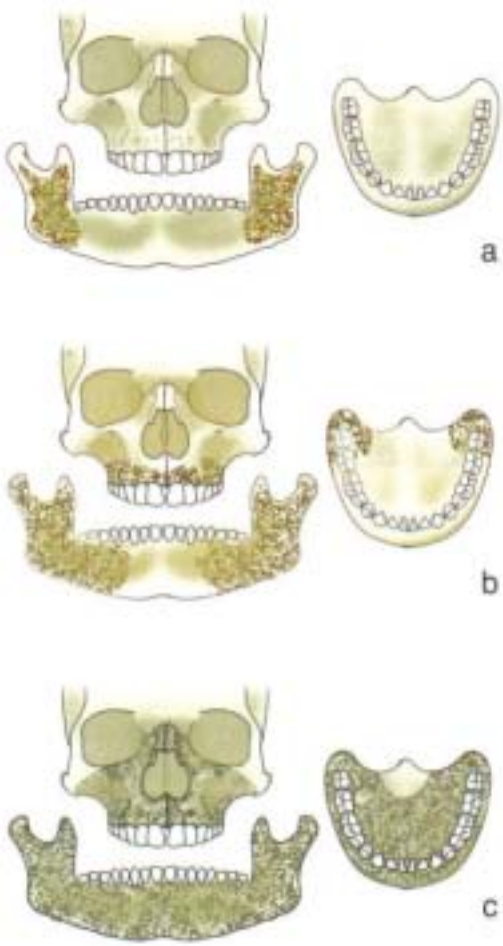

Figura 5.60. Cherubism: a – tip I; b – tip II; c – tip III.

În funcție de localizarea și extinderea leziunilor oaselor maxilare, se descriu trei forme anatomo-clinice de cherubism:

- tip I: interesarea bilaterală a ramurilor mandibulare;
- tip II: interesarea bilaterală a ramurilor mandibulare și a porțiunii posterioare a corpului mandibular, precum și a unei porțiuni limitate din osul maxilar, inclusiv perituberozitar;
- tip III: interesarea completă a mandibulei și oaselor maxilare.

Atitudinea terapeutică este de dispensarizare și la nevoie tratamentul chirurgical al leziunilor cu celule gigante. Evoluția și prognosticul bolii sunt dificil de stabilit, fiind în principal influențate de severitatea modificărilor genetice. Pentru formele ușoare, odată cu înaintarea în vârstă, leziunile au tendința de diminuare sau chiar remisie.

Histiocitoza cu celule Langerhans

Patogenie și aspecte clinice

Histiocitoza cu celule Langerhans este o proliferare tumorală a histiocitelor (macrofagelor), prezentând și o componentă care implică eozinofilele, limfocitele și celulele gigante multinucleate. Celulele Langerhans sunt celule mononucleare din seria monocitelor/macrofagelor, care au rol în prezentarea de antigene limfocitelor T, și care sunt situate în mod normal în epiderm, mucoasă, parenchim pulmonar, ganglioni limfatici, structuri osoase etc.

Histiocitoza cu celule Langerhans are o istorie îndelungată și plină de controverse[33,34,35,36]. A fost descrisă încă din 1893, după care, pe baza mai multor cazuri apărute în prima jumătate a secolului douăzeci, s-a conturat așa-numita histiocitoză X (X indicând practic etiologia necunoscută la acea vreme). În mod tradițional, se consideră că histiocitoza cu celule Langerhans prezintă trei fome:

- **granulomul eozinofil** osos, cu caracter monoostotic sau poliostotic;
- **histiocitoza cronică diseminată (boala Hand-Schüller-Christian);**
- **histiocitoza acută diseminată (boala Letterer-Siwe).**

Pe criterii clinice, se consideră că **granulomul eozinofil** reprezintă o formă unifocală (sau mai rar multifocală) a bolii, care se

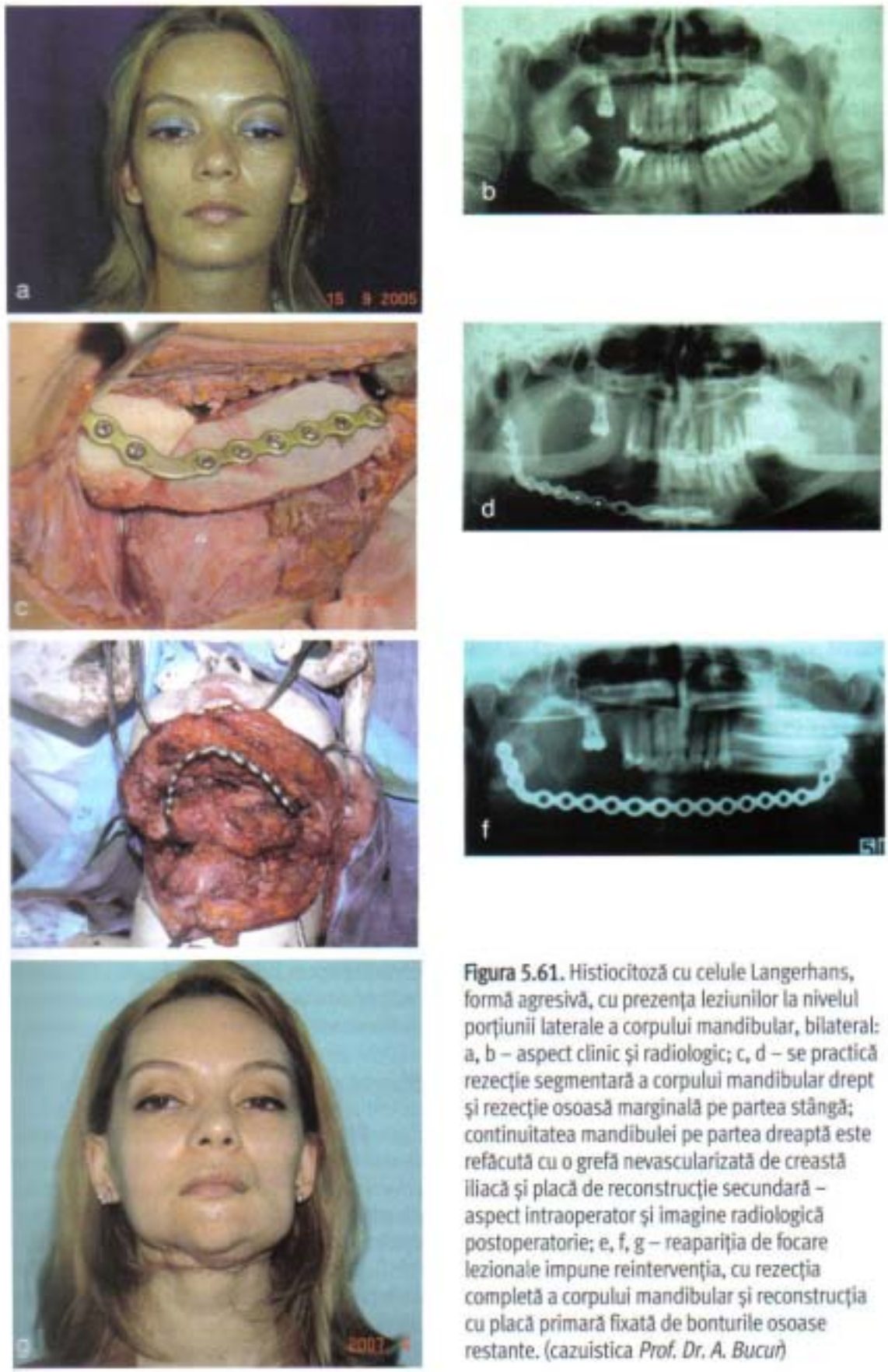

Figura 5.61. Histiocitoză cu celule Langerhans, formă agresivă, cu prezența leziunilor la nivelul porțiunii laterale a corpului mandibular, bilateral: a, b – aspect clinic și radiologic; c, d – se practică rezecție segmentară a corpului mandibular drept și rezecție osoasă marginală pe partea stângă; continuitatea mandibulei pe partea dreaptă este refăcută cu o grefă nevascularizată de creastă iliacă și placă de reconstrucție secundară – aspect intraoperator și imagine radiologică postoperatorie; e, f, g – reapariția de focare lezionale impune reintervenția, cu rezecția completă a corpului mandibular și reconstrucția cu placă primară fixată de bonturile osoase restante. (cazuistica *Prof. Dr. A. Bucur*)

caracterizează prin apariţia strict a leziunilor osoase, şi mai rar afectare tegumentară, pulmonară sau gastrică. **Histiocitoza cronică diseminată (boala Hand-Schüller-Christian)** are caracter multifocal monosistemic cronic şi se caracterizează prin triada clinică: leziuni osoase, diabet insipid şi exoftalmie; în plus pot fi prezente şi alte manifestări clinice: subfebrilitate, erupţii cutanate etc. **Histiocitoza acută diseminată (boala Letterer-Siwe)** are caracter multifocal multisistemic acut şi apare în special la sugari. Este o formă rapid progresivă, cu afectare multiplă de organ şi cu prognostic rezervat (rată de supravieţuire la 5 ani sub 50% chiar după instituirea tratamentului).

Trebuie avut în vedere faptul că în practica clinică, pacienţii nu se pot încadra într-una sau alta dintre aceste forme, deoarece simptomatologia se întrepătrunde. De altfel, clasificarea menţionată mai sus este contestată de mulţi autori, în urma studiilor antigenice şi cromozomiale, care susţin chiar că această clasificare este incorectă. Astfel, ei consideră[1] că granulomul eozinofil nu are o componentă granulomatoasă, ci reprezintă o transformare tumorală malignă bine diferenţiată; boala Hand-Schüller-Christian este o formă de histiocitoză cu celule Langerhans, dar la care tabloul clinic specific este datorat prezenţei unei leziuni osoase la nivelul sfenoidului, cu afectarea axului hipotalamo-hipofizar, care duce indirect la instalarea triadei simptomatice; boala Letterer-Siwe nu este o histiocitoză cu celule Langerhans, ci o formă de limfom periferic cu celule T anaplastice.

În general, **manifestările clinice** ale histiocitozei cu celule Langerhans pot fi următoarele:

- subfebrilitate, letargie, scădere în greutate;
- afectare osoasă: afectare unifocală sau multifocală manifestată prin prezenţa unor leziuni osteolitice, deformante, dureroase. Acestea se localizează cel mai frecvent la nivelul craniului, oaselor membrelor superioare şi oaselor late. Leziunile osteolitice pot duce la apariţia de fracturi în os patologic;
- afectare oculară: exoftalmie;
- afectare tegumentară: variază de la rash până la papule eritematoase, cu localizare predominantă la nivelul tegumentelor scalpului (în peste 80% dintre cazuri);
- afectarea măduvei osoase hematogene: pancitopenie şi uneori indirect anemie (ambele se asociază cu prognostic rezervat);
- afectare ganglionară: adenopatie, în special cervicală;
- hepato-splenomegalie;
- afectare endocrină: afectarea axului hipotalamo-hipofizar, care induce secundar diabet insipid;
- afectare pulmonară: infiltrat micronodular şi interstiţial, precum şi reducerea unghiului diafragmatic.

Histiocitoza cu celule Langerhans afectează în special sexul masculin şi poate apărea la orice vârstă, dar mai ales în perioada copilăriei. Leziunile osoase sunt cele mai frecvente manifestări ale bolii, fiind localizate în special la nivelul neurocraniului, coastelor, vertebrelor sau oaselor maxilare. Adeseori manifestările sistemice asociate pot lipsi.

Manifestările clinice în teritoriul oro-maxilo-facial constau în prezenţa leziunilor osoase la nivelul mandibulei (mai rar al maxilarului), a adenopatiei cervicale, precum şi a leziunilor tegumentare ale scalpului sau, mai rar, ale feţei.

Leziunile osoase sunt iniţial asimptomatice, ulterior apărând o discretă deformare osoasă, în asociere cu sensibilitate dureroasă sau chiar o durere difuză. Radiologic, leziunile au aspect de radiotransparenţă, care pot avea un contur radioopac sau pot fi slab delimitate. Distrucţia osoasă este marcată şi interesează în special procesul alveolar, ceea ce face ca dinţii să pară că „plutesc" într-o masă radiotransparentă (aspectul este oarecum asemănător cu o formă severă de parodontopatie marginală cronică profundă). Uneori leziunea erodează corticala osoasă şi se exteriorizează în părţile moi, ducând la apariţia de leziuni ulcerative sau proliferative ale gingivomucoasei acoperitoare.

Diagnostic diferenţial

Diagnosticul diferenţial al leziunilor osoase mandibulare sau maxilare se poate face pe criterii radiologice cu ***parodontopatia marginală juvenilă sau parodontopatia marginală cronică profundă severă*** (în funcţie de vârsta pacientului), ***leucemia limfocitară acută, osteomielita, osteosacomul, fibrosarcomul sau fibromatoza agresivă***.

Anatomie patologică

Indiferent de forma clinică a bolii, aspectul histopatologic al leziunilor osoase este

similar. Se evidenţiază un infiltrat difuz cu celule mononucleare asemănătoare histiocitelor. Sunt de asemenea prezente eozinofile, celule plasmatice, limfocite şi se pot evidenţia zone hemoragice şi de necroză. Pentru confirmarea diagnosticului, este necesară identificarea celulelor Langerhans specifice leziunii, care însă nu pot fi diferenţiate de histiocitele normale în cadrul examenului histopatologic obişnuit. „Standardul de aur" îl constituie microscopia electronică, în urma căreia se evidenţiază structuri citoplasmatice patognomonice numite granule Birbeck. În practica curentă, se folosesc reacţii imunohistochimice care identifică anticorpi anti CD-1a, care constituie un indicator diagnostic. Imunoreactivitatea faţă de proteina S-100 reprezintă un alt indicator cu caracter orientativ.

Tratament

Indiferent de forma clinică a histiocitozei cu celule Langerhans, leziunile osoase beneficiază de tratament chirurgical, prin chiuretaj. Pentru leziunile extinse sau cu caracter multifocal la nivelul oaselor maxilare, este necesară uneori o rezecţie osoasă marginală sau chiar segmentară. Reconstrucţia defectelor mandibulare după rezecţie segmentară se poate face cu placă de reconstrucţie, asociată sau nu cu grefă osoasă nevascularizată sau liber vascularizată. Defectele maxilare pot fi refăcute prin proteze cu obturator.

Au fost sugerate şi metode alternative de tratament al leziunilor osoase, cu rezultate discutabile. Radioterapia a fost aplicată, dar este considerată în prezent total contraindicată datorită potenţialului de malignizare pe care îl induce. Infiltraţiile intralezionale cu corticosteroizi dau oarecare rezultate pentru leziunile de foarte mici dimensiuni, care de altfel se pretează la chiuretaj. În schimb, chimioterapia cu **etoposid, vincristină** sau **ciclosporine** a îmbunătăţit prognosticul bolii. Sunt descrise cazuri de regresie spontană după biopsia leziunilor osoase[37], pentru granulomul eozinofil cu localizare monoostotică.

Pentru formele care includ maximum 3 leziuni osoase şi fără afectare viscerală, prognosticul este în general bun. Factorii de prognostic rezervat sunt legaţi de afectarea difuză multifocală sau multisistemică, caracterul acut al bolii şi instituirea acesteia la vârsta copilăriei.

Boala Paget osoasă (osteita deformantă)

Patogenie şi aspecte clinice

Boala Paget osoasă este o afecţiune caracterizată prin fenomene anarhice de apoziţie şi resorbţie osoasă, care duce la modificări importante structurale şi de rezistenţă ale scheletului. Etiologia sa este necunoscută, factorii incriminaţi fiind probabil virali, inflamatori, genetici şi endocrini. S-a constatat că boala are caracter familial în 15-30% dintre cazuri.

Boala Paget apare în special la persoane de peste 40 de ani, mai frecvent la sexul masculin. Poate avea caracter monoostotic sau poliostotic. Se localizează cel mai frecvent la nivelul vertebrelor lombare, pelvisului, craniului şi femurului.

Clinic, poate fi total asimptomatică, sau, dimpotrivă, se poate caracteriza printr-o simptomatologie dureroasă severă. La nivelul articulaţiilor învecinate oaselor afectate apar fenomene de artrită, cu dureri articulare şi afectarea mobilităţii. Leziunile de la nivelul scalpului induc creşterea progresivă a circumferinţei craniene.

La nivelul viscerocraniului, cel mai frecvent este afectat maxilarul superior, ducând la lărgirea etajului mijlociu al feţei. În cazuri extreme, această deformare imprimă pacientului un facies „leonin" – manifestare denumită *leontiasis ossea*.

Secundar se instalează obstrucţia nazală şi sinuzală, lăţirea cornetelor nazale şi deviaţie de sept. Oral, ocluzia dentară se menţine, dar apar incongruenţe dento-alveolare cu spaţieri interdentare.

Interesarea oaselor lungi ale membrelor inferioare duce la deformarea acestora, conferind pacientului o „postură simiană".

Radiologic, în stadii incipiente se evidenţiază o radioopacitate scăzută a structurilor osoase şi alterarea desenului trabecular. La nivelul neurocraniului se pot evidenţia focare circumscrise de radiotransparenţă – aspect numit *osteoporosis circumscripta*.

Ortopantomograma relevă formarea de focare de os sclerotic, care ulterior confluează – „os cu aspect de lână". Dinţii prezintă fenomene de hipercementoză. Scintigrafia osoasă relevă o fixare crescută a iodului radioactiv la nivel osos. Aspectul radiologic al oaselor maxilare este de radioopacitate multifocală sau generalizată. Mai

Figura 5.62. Imagine radiologică în boala Paget, cu zone circumscrise de radiotransparenţă ale neurocraniului (*osteoporosis circumscripta*). (cazuistica *Prof. Dr. A. Bucur*)

Figura 5.63. Pacientă cu boală Paget: a – facies „leonin" (*leontiasis ossea*); b – ortopantomograma evidenţiază structura osoasă cu aspect de „lână"; c – deformarea oaselor lungi ale membrelor inferioare („postură simiană"). (cazuistica *Prof. Dr. A. Bucur*)

rar, aspectul radiologic este mixt, de radiotransparenţă alternând cu radioopacitate, cu caracter difuz, generalizat, asemănător cu cel din displazia cemento-osoasă. Din acest motiv, un pacient cu diagnostic prezumtiv de displazie cemento-osoasă floridă trebuie investigat suplimentar pentru a infirma o posibilă boală Paget.

Pacienţii prezintă niveluri crescute de fosfatază alcalină, dar calcemia şi fosfatemia serică sunt de obicei în limite normale. Se identifică o marcată eliminare urinară de hidroxiprolină.

Boala Paget asociază un risc crescut de transformare în osteosarcom (de 1-13%), care

de obicei are o formă extrem de agresivă. Aceste transformări maligne apar mai frecvent la nivelul pelvisului sau oaselor lungi ale membrelor inferioare și extrem de rar la nivelul oaselor maxilare.

Diagnostic diferențial

Deformarea dureroasă a oaselor maxilare la adult trebuie în primul rând diferențiată de ***osteomielita cronică difuză sclerozantă*** sau de ***osteosarcom; displazia fibroasă*** poate fi o altă entitate cu care trebuie făcut diagnostic diferențial, dar aceasta este în marea majoritate a cazurilor diagnosticată în copilărie. Aspectul radiologic poate fi similar cu ***displazia cemento-osoasă florică*** sau cu cel din ***hiperparatiroidism.***

Anatomie patologică

Examenul histopatologic al pieselor osoase relevă o alternanță anarhică între fenomene de resorbție și apoziție osoasă, dând naștere unui aspect de „mozaic" sau de „puzzle". În funcție de evoluția bolii, unul dintre fenomene poate predomina. În formele vechi, țesutul fibros bogat vascular înlocuiește structurile osoase resorbite. Este caracteristică prezența bazofilelor la nivel osos.

Tratament

Din punct de vedere oro-maxilo-facial, boala Paget nu necesită un tratament specific. La pacienții purtători de proteze dentare, este necesară refacerea acestora pe măsura deformării osoase. Sunt necesare precauții sporite în practicarea intervențiilor de chirurgie dento-alveolară, având în vedere dificultatea tratării sau extracției unor dinți cu fenomene de hipercementoză, și de asemenea trebuie avut în vedere faptul că osul este hipervascular și deci există un risc de hemoragie semnificativă.

Tratamentul general al bolii Paget este specific și constă în administrarea de antagoniști ai parathormonului, cum ar fi calcitonina sau biofosfonatele, rezultatele fiind controlate prin monitorizarea fosfatazei alcaline serice. În cazuri severe, care nu răspund la tratament, se poate recurge la chimioterapie. Tratamentul simptomatic al durerii constă în administrarea de analgezice uzuale.

Osteopetroza (boala Albers-Schönberg, boala oaselor de marmură)

Patogenie și aspecte clinice

Osteopetroza reunește o serie de afecțiuni ereditare caracterizate prin creșterea patologică a densității osoase, indusă de alterarea funcției osteoclastelor. Deși acestea sunt prezente în număr sporit, funcția lor de resorbție osoasă nu este asigurată. Lipsa resorbției osoase, în asociere cu apoziția osoasă continuă și osificarea encondrală duce la îngroșarea corticalelor și scleroza medularelor osoase.

Indiferent de factorul genetic implicat în etiologie, sunt descrise două forme clinice: **forma infantilă** și **forma adultă**.

Osteopetroza infantilă este evidentă încă de la naștere sau în primele luni de viață, reprezentând o formă severă. Sunt frecvente fracturile osoase și se pot produce compresii ale nervilor cranieni. Se asociază adeseori anemia normocitară și hepatosplenomegalia ca fenomene de hematopoeză compensatorie extramedulară. Deformarea facială este evidentă, pacienții prezentând un facies lățit, hipertelorism, nas turtit și proeminența boselor frontale. Erupția dentară este întârziată. Se asociază și fenomenele datorate compresiei nervilor cranieni: cecitate, surditate, paralizie facială. Riscul de fractură și osteomielită este crescut. Radiologic, nu se poate face diferența între corticala și medulara osoasă, evidențiându-se uneori o radioopacitate completă și uniformă a structurilor osoase. La nivelul oaselor maxilare, caracterele radiologice sunt similare, iar rădăcinile dentare sunt slab conturate prin lipsa contrastului față de osul înconjurător. Sunt descrise și forme incomplete, cu manifestări clinice mai reduse și chiar forme cu remisie spontană progresivă (osteopetroză tranzitorie).

Osteopetroza adultului se manifestă tardiv și cu modificări clinice mai reduse. La pacienții asimptomatici, sunt descoperite întâmplător, în urma unor radiografii care evidențiază modificările osoase, sau prin radiografii dentare, în care rădăcinile dentare sunt slab conturate. De asemenea, diagnosticul este stabilit uneori după apariția unor fenomene severe de osteomielită după o extracție dentară simplă. La pacienții simptomatici, poate fi prezentă o durere difuză, incidența fracturilor osoase este crescută și pot apărea fenomene de compresie a nervilor cranieni.

Diagnostic diferențial

Aspectul radiologic este patognomonic în formele complete, cu radioopacitate generalizată a structurilor osoase. Pentru formele incomplete, pe baza aspectului radiologic de pe ortopantomogramă, se poate face diagnostic diferențial cu ***displazia cemento-osoasă florida, osteomielita, osteoradionecroza, diplazia fibroasă*** sau ***boala Paget cu evoluție îndelungată.***

Anatomie patologică

Se vizualizează numeroase osteoclaste, dar este evidentă alterarea funcției acestora, prin lipsa lacunelor Howship. Structura anormală a osului este susținută de prezența trabeculelor lamelare care înlocuiesc medulara, focarelor amorfe globulare de os în medulară și formarea de osteofite.

Tratament

În teritoriul oro-maxilo-facial, osteopetroza ridică probleme legate de deformarea facială, de erupția dentară întârziată și de complicațiile datorate fracturilor. În mod deosebit, trebuie avut în vedere riscul crescut de osteomielită după extracții dentare simple. Se recomandă multă prudență în rezolvarea chirurgicală a deformărilor osoase, prin tehnici de chirurgie ortognată, chiar și în formele cu prognostic bun, având în vedere riscul major de osteomielită gravă. De asemenea, grefele osoase sunt total contraindicate. Tratamentul osteomielitei la acești pacienți este dificil și se va face prin combinații de antibiotice administrate pe termen relativ lung. Uneori este necesară oxigenoterapia hiperbară.

Tratamentul general al bolii are ca singură opțiune transplantul de măduvă osoasă. Tratamentele adjuvante includ administrarea de interferon gamma-1b, calcitriol, corticosteroizi, parathormon și eritropoetină. Prognosticul general al bolii este rezervat.

Displazia cleido-craniană (disostoza cleido-craniană)

Patogenie și aspecte clinice

Displazia cleido-craniană este un sindrom cu caracter autozomal dominant, datorat mutației genei CBFA1 de pe cromozomul 6p21, această genă influențând diferențierea osteoblastică. Afectează atât fenomenele de osificare desmală, cât și encondrală, interesând întregul schelet. Pentru această afecțiune se preferă în prezent termenul de **displazie cleido-craniană**, fiind însă menținut și cel de **disostoză cleido-craniană**.

Displazia cleido-craniană este cunoscută în special prin două caractere specifice: absența claviculelor și tulburările dentare de număr, poziție și erupție. În fapt, pacienții prezintă un tablou clinic mai complex. Aceștia sunt de statură redusă (înălțime de aproximativ 150 cm), craniul este disproporționat de mare, sunt marcat brahicefalici, prezintă hipertelorism, nas turtit și bose frontale și parietale accentuate. Își pot apropia umerii prin lipsa sau malformarea claviculelor (unilateral sau bilateral). Mușchii centurii scapulare sunt subdezvoltați, dând

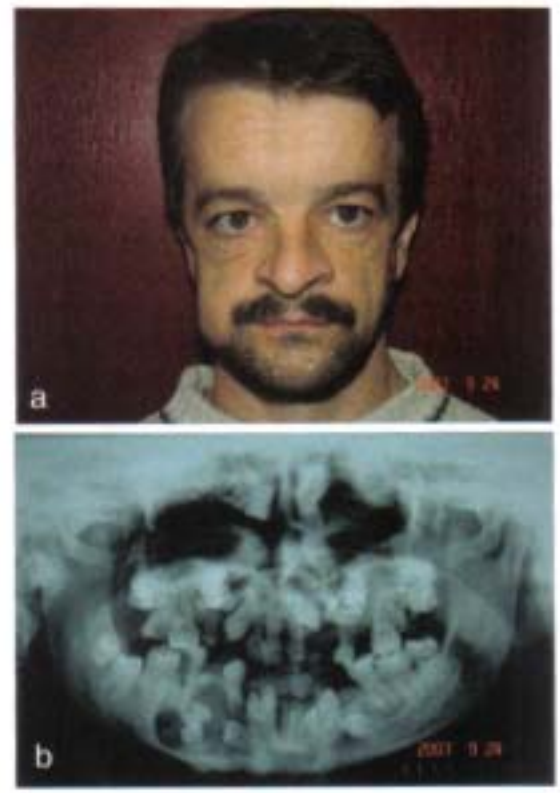

Figura 5.64. Displazie cleido-craniană: a – aspect clinic facial; b – ortopantomograma relevă un număr mare de dinți supranumerari. (cazuistica *Prof. Dr. A. Bucur*)

aparenţa de gât alungit şi lăţime redusă în umeri. Manifestările la nivelul oaselor maxilare sunt specifice: bolta palatină este adâncă şi se poate asocia cu o despicătură palatină. Erupţia dentară este întârziată, iar dinţii deciduali se menţin pe arcadă o perioadă anormal de lungă, cu rămânerea în incluzie a dinţilor permanenţi. Dacă la vârsta copilăriei, raporturile intermaxilare şi ocluzale sunt relativ în limite normale, odată cu înaintarea în vârstă, etajul inferior al feţei devine mult micşorat, în asociere cu o anomalie dento-maxilară de clasa a III-a.

Radiografiile de craniu relevă închiderea tardivă, incompletă sau chiar absentă a fontanelelor. Ortopantomograma relevă prezenţa unui număr impresionant de dinţi supranumerari incluşi (chiar şi în număr de 60), cu malformaţii coronare şi radiculare. La nivelul mandibulei se evidenţiază trabecule osoase dispuse haotic, hipermineralizate şi ramuri mandibulare înguste, în timp ce sinusurile maxilare sunt mult micşorate sau pot lipsi, iar arcul zigomatic este foarte subţire.

Pacienţii cu displazie cleido-craniană nu beneficiază de un tratament specific. Este necesar un tratament ortodontic bine condus, cu îndepărtarea dinţilor supranumerari incluşi şi redresarea chirurgical-ortodontică a dinţilor permanenţi, în vederea obţinerii unei ocluzii cât mai apropiate de normal şi care să permită o dezvoltare armonioasă a oaselor maxilare, pentru a limita apariţia anomaliei dento-maxilare de clasa a III-a.

Displazia fibroasă

Patogenie şi aspecte clinice

Displazia fibroasă este o afecţiune tumor-like, având drept cauză alterarea fenomenelor de maturare şi remodelare osoasă, care duce la înlocuirea structurilor osoase corticale şi medulare cu un ţesut conjunctiv fibros slab organizat. Deşi în trecut, etiologia acestei boli nu era cunoscută şi au existat numeroase confuzii de diagnostic, în prezent se cunoaşte că este o afecţiune cu caracter genetic, rezultată prin mutaţia sau deleţia post-zigotică a genei GNAS1, care codifică proteine de maturare osoasă. Studiile statistice nu confirmă transmiterea genetică, ereditară a bolii.

Severitatea clinică a displaziei fibroase pare a fi dependentă de momentul producerii mutaţiei sau deleţiei în viaţa intrauterină sau după naştere. Dacă aceasta are loc la nivelul unei celule stem nediferenţiate în primele etape ale embriogenezei, afectarea va fi severă, la nivelul osteoblastelor, melanocitelor şi celulelor endocrine. Astfel pacienţii vor prezenta multiple leziuni osoase, pigmentare cutanate şi afectare endocrină. Dacă mutaţia sau deleţia are loc în etape tardive ale embriogenezei, va fi afectat doar procesul de formare a scheletului, cu apariţia doar a leziunilor osoase. Dacă mutaţia sau deleţia se produce după naştere (în perioada copilăriei, adolescenţei sau chiar la adult), displazia fibroasă va avea caracter monoostotic, devenind evidentă clinic în a doua jumătate a vieţii. Pe baza acestor variante de evoluţie, sunt descrise mai multe forme clinice.

Displazia fibroasă monoostotică este cea mai frecventă formă clinică (peste 80% dintre cazuri). Apare la adulţi, în a doua jumătate a vieţii, afectând în mod egal cele două sexe. Se caracterizează prin afectarea unui singur os, localizarea cea mai frecventă fiind la nivelul oaselor maxilare. Clinic se caracterizează prin apariţia în primă etapă a unei deformaţii nedureroase a maxilarului (mai frecvent) sau mandibulei (ceva mai rar), cu creştere lentă. Deşi forma clinică este monoostotică, poate interesa ambele maxilare şi uneori osul zigomatic, sfenoidal sau occipital. În aceste situaţii, forma clinică este denumită **displazie fibroasă craniofacială**. Dinţii de la nivelul leziunii nu prezintă mobilitate, dar pot fi deplasaţi prin creşterea lezională. Afectarea mandibulei duce la apariţia unei deformări a corticalelor vestibulare şi linguale, dar şi la îngroşarea bazilarei.

Radiologic, în formele iniţiale, leziunea osoasă se prezintă sub forma unei radioopacităţi, sau ca imagine mixtă, cu focare de radiotransparenţă şi radioopacitate. În evoluţie, se evidenţiază o modificare a radioopacităţii osoase, având aspect de „sticlă mată" – acest fapt se datorează dezorganizării şi calcificării reduse a trabeculelor osoase. Leziunea este slab demarcată, limitele faţă de osul sănătos adiacent fiind difuze, slab definite.

Pentru localizările mandibulare, se remarcă adeseori împingerea în sus de către leziune a canalului mandibular şi micşorarea semnificativă a spaţiului parodontal, lamina dura fiind slab definită şi „pierzându-se" practic în masa lezională. Pentru localizările maxilare, ţesutul lezional umple sinusul maxilar şi uneori cavitatea nazală de partea afectată. Pe radiografiile laterale de craniu sau CT se evidenţiază adeseori

Figura 5.65. Displazie fibroasă monoostotică, leziunile interesând atât maxilarul, cât şi *mandibula: a – aspect clinic cervico-facial, cu* deformarea conturului facial; b – fundul de sac vestibular superior este deformat; c, d – aspect radiologic (ortopantomogramă şi CT). (cazuistica *Prof. Dr. A. Bucur*)

Caracteristici	Displazia fibroasă	Fibromul osifiant
Vârsta pacienţilor	< 20 ani	> 30 ani
Delimitare radiologică	Slab delimitată	Bine delimitată
Forma leziunii	Afectare difuză/leziune fuziformă	Rotundă sau ovalară
Corticale osoase	Erodate	Deformate, dar prezente (parţial)
Medulara osoasă	Omogenă	Neomogenă

prezenţa unor leziuni cu aspect similar la nivelul osului occipital, sfenoidului, peretelui superior al orbitei şi osului frontal.

Displazia fibroasă poliostotică este o formă clinică în care leziunile interesează două sau mai multe oase situate la distanţă. şi pentru această formă clinică, afectarea oaselor maxilare este frecventă, dar tabloul clinic va fi de obicei dominat de simptomatologia indusă de leziunile de la nivelul oaselor lungi, unde apar deformări marcate şi fracturi în os patologic. În cazul afectării femurale, apare o deformare importantă a acestuia şi o discrepanţă evidentă între lungimile membrelor inferioare (deformare în „crosă de hockey").

Formele severe includ pe lângă displazie osoasă poliostotică, leziuni cutanate şi tulburări endocrine. **Leziunile cutanate** sunt reprezentate de pigmentaţii caracteristice, *café-au-lait*, asemănătoare cu cele din neurofibromatoză. Acestea pot fi prezente şi la nivelul mucoasei orale. Marginile leziunilor pigmentare sunt extrem de neregulate, spre deosebire de cele din neurofibromatoză, care au un contur mai puţin neregulat. **Tulburările endocrine** au ca manifestare clinică precocitatea sexuală (în special la sexul feminin). Menarha se poate institui chiar în primele luni de viaţă, iar caracterele sexuale secundare şi terţiare apar în primii ani de viaţă. Alte tulburări endocrine includ hiperparatiroidismul sau/şi adenoame hipofizare.

Asocierea dintre displazia osoasă poliostotică şi leziunile pigmentare cutanate defineşte **sindromul Jaffe-Lichtenstein.** Asocierea dintre displazia osoasă poliostotică, leziunile pigmentare cutanate şi tulburările endocrine defineşte **sindromul McCune-Albright.**

Diagnostic diferenţial

O problemă specifică este diagnosticul diferenţial dintre displazia fibroasă şi ***fibromul osifiant.*** Aceasta se face pe criterii radiologice: radiografii simple sau CT. Caracteristicile comparative ale celor două entităţi sunt prezentate în tabelul următor. Este cunoscut şi conceptul lui Worth[18], conform căruia: „fibromul osifiant este o leziune în os, în timp ce displazia fibroasă este o boală a osului".

Alte entităţi cu care se face diagnosticul diferenţial sunt ***osteomielita cronică sclerozantă, boala Paget*** şi ***osteosarcomul.***

Anatomie patologică

La examenul microscopic se remarcă trabecule de os imatur, curbe, separate şi dispuse haotic (aspect de „simboluri chineze şti") într-o stromă fibroasă laxă, bogat celulară. Leziunea nu prezintă o demarcaţie netă faţă de osul adiacent aparent sănătos.

Tratament

Leziunile unifocale de mici dimensiuni pot beneficia de un tratament chirurgical care constă în extirparea leziunii cu rezecţie osoasă care să asigure limite de siguranţă. De obicei, leziunile sunt de mare amploare, necesitând rezecţii segmentare maxilare sau mandibulare. Reconstrucţia defectelor osoase mandibulare se poate face cu placă de reconstrucţie primară asociată cu grefe osoase nevascularizate (creastă iliacă) sau liber vascularizate (preferabil fibulare). Defectele rezultate în urma rezecţiei de maxilar pot fi refăcute cu o proteză cu obturator sau prin metode specifice de plastie reconstructivă.

La pacienţii care refuză o intervenţie chirurgicală radicală (având în vedere morbiditatea asociată), se acceptă „citoreducţia" modelantă a leziunii, dar aceasta îşi va continua lent evoluţia.

Transformarea malignă este rară şi apare de obicei după administrarea de radioterapie, dar sunt descrise şi cazuri de transformare malignă spontană în osteosarcom.

Malformaţii vasculare cu interesare osoasă

Aspecte clinice

Malformaţiile vasculare au fost prezentate pe larg în capitolul „Chisturi şi tumori benigne ale părţilor moi orale şi cervico-faciale", fapt pentru care nu vom repeta aici aspectele de embriologie, patogenie şi histopatologie. Un aspect particular îl contituie malformaţiile vasculare care se localizează la nivelul oaselor maxilare. Sunt de multe ori denumite impropriu „hemangioame" osoase, fiind în fapt malformaţii venoase sau arterio-venoase. La nivelul oaselor maxilare, sunt sesizate în general în jurul vârstei de 10-20 de ani. Sunt mult mai frecvente la sexul feminin şi apar de două ori mai frecvent la mandibulă decât la maxilar. De multe ori sunt complet asimptomatice, dar în unele cazuri se asociază cu durere, deformaţie osoasă, mobilitate dentară şi sângerare aparent parodontală. La palpare se poate percepe uneori un „freamăt vascular", sau pulsaţie. În unele situaţii malformaţia vasculară interesează atât părţile moi, cât şi pe cele osoase.

Aspectul radiografic este variabil, cel mai adesea prezentându-se ca o leziune radiotransparentă multiloculară, cu loculaţii mici (aspect de „fagure de miere") sau mari (aspect de „baloane de săpun"). Alteori, apare ca o zonă *radiotransparentă bine delimitată sau nu, cu* aspect pseudochistic. Leziunile de mari dimensiuni deformează corticalele osoase şi au uneori aspect radiologic de „erupţie solară". Angiografia este utilă în precizarea naturii vasculare a leziunii.

Diagnostic diferenţial

Diagnosticul diferenţial este de maximă importanţă în leziunile vasculare osoase, pentru a evita confuziile de diagnostic. Diagnosticul diferenţial se va face cu:

- ***ameloblastomul;***
- ***mixomul odontogen;***
- ***fibromul ameloblastic;***
- ***displazia fibroasă;***
- ***fibromul osifiant;***
- ***tumora cu celule gigante;***
- ***osteomielita cronică sclerozantă;***
- ***osteosarcomul.***

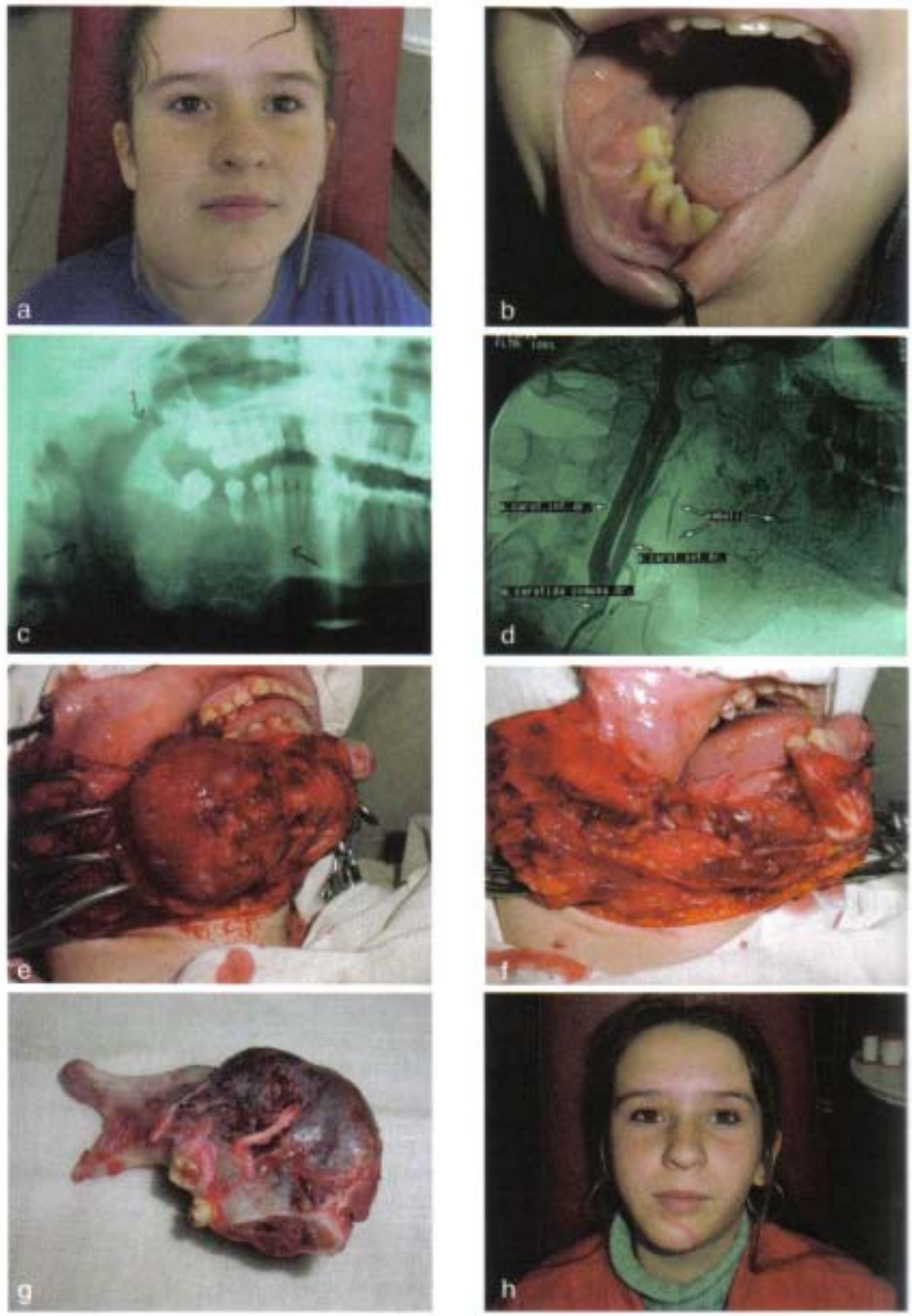

Figura 5.66. Malformație vasculară cu flux scăzut, interesând hemimandibula dreaptă, la o pacientă de 14 ani: a – aspect clinic cervico-facial, cu deformarea etajului inferior al feței; b – aspect clinic oral, cu deformarea vestibulului oral; c – aspectul pe ortopantomogramă al leziunii; d – se practică embolizare temporară – aspect angiografic post-embolizare; e, f, g – hemirezecție de mandibulă cu dezarticulare – aspect intraoperator și piesa de rezecție; reconstrucția se va realiza secundar după perioada de creștere; h – imagine postoperatorie. (cazuistica *Prof. Dr. A. Bucur*)

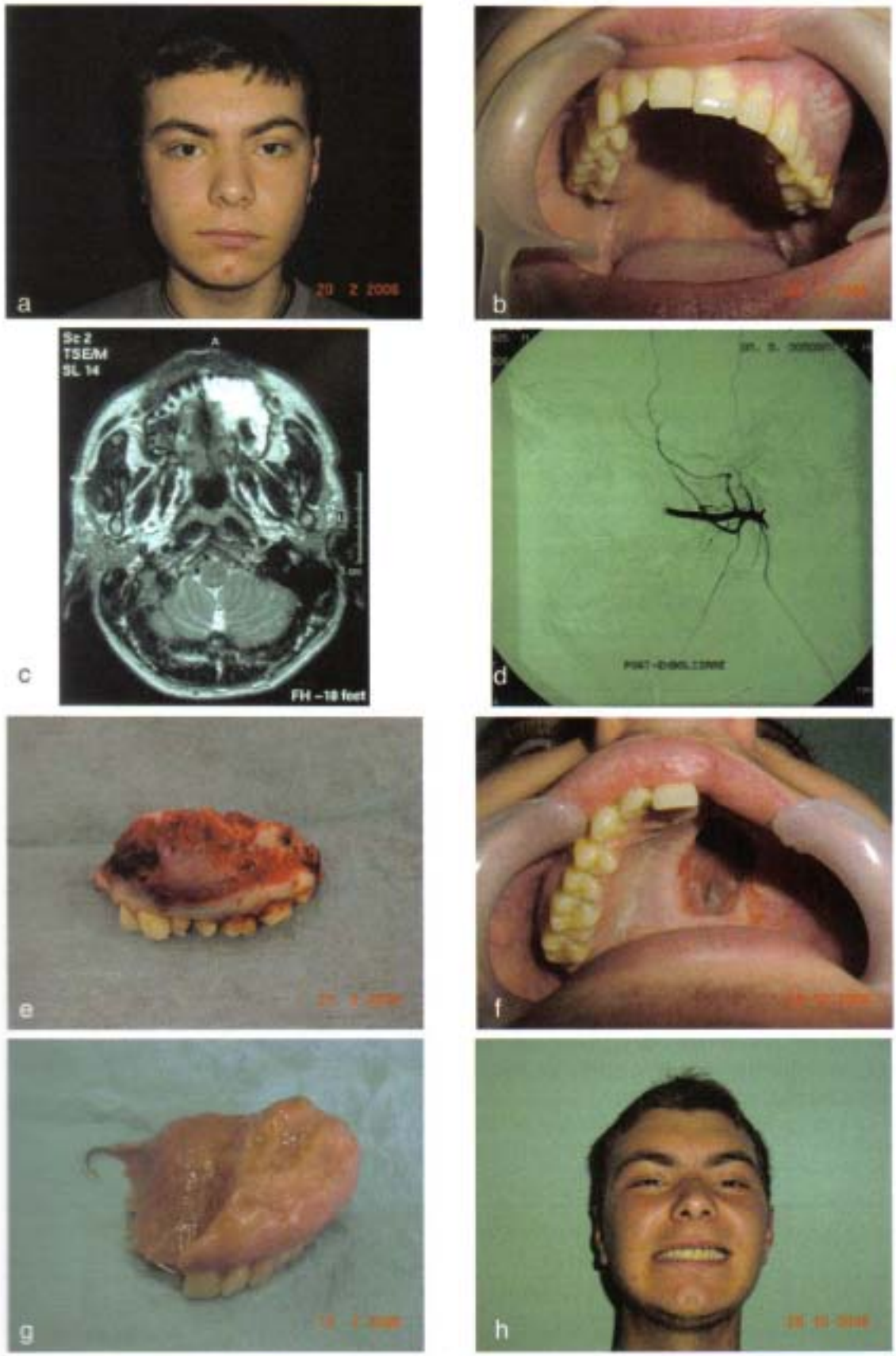

Figura 5.67. Malformaţie vasculară cu flux scăzut, interesând hemimaxilarul stâng: a, b – aspect clinic cervico-facial şi oral, cu discretă deformare; c – imagine RMN cu substanţă de contrast; d – embolizare temporară – aspect angiografic; e, f – se practică hemirezecţie de maxilar – aspectul piesei operatorii şi a defectului de maxilar; g, h – refacerea defectului cu o proteză cu obturator. (cazuistica *Prof. Dr. A. Bucur*)

Tratament

Malformațiile vasculare ale oaselor maxilare ridică probleme majore, legate de hemoragia cu risc vital, mai rar spontană și mai frecventă după extracția dentară. Asemenea hemoragii severe pot apărea și în cursul intervențiilor chirurgicale de extirpare. De aceea este recomandată puncția aspirativă intraosoasă în scop diagnostic, înainte de a decide prelevarea unei biopsii osoase.

Malformațiile vasculare cu componentă osoasă care au indicație chirurgicală necesită un algoritm terapeutic specific și bine condus. Este necesară evaluarea completă a leziunii prin angiografie superselectivă preoperatorie, ocazie cu care se va practica embolizarea temporară sub control angiografic. Se recomandă efectuarea intervenției chirurgicale în primele 24-48 de ore de la embolizarea temporară, pentru a beneficia de hemostaza intraoperatorie pe care aceasta o oferă.

Pentru localizările mandibulare, intervenția chirurgicală constă în rezecție segmentară sau hemirezecție de mandibulă, în funcție de amploarea leziunii. Dacă leziunea interesează și părțile moi, se va practica o extirpare monobloc a leziunii, atât de la nivel osos cât și din părțile moi. Reconstrucția defectelor mandibulare se va practica prin folosirea unei plăci de reconstrucție primară, asociată cu grefe osoase nevascularizate (creastă iliacă) sau liber vascularizate (preferabil fibulare). La copii în perioada de creștere se recomandă reconstrucția secundară, după vârsta de 18 ani.

Similar, pentru localizările maxilare se va practica rezecția transsinuzală sau hemirezecția de maxilar. Defectele rezultate în urma rezecției de maxilar pot fi refăcute cu o proteză cu obturator sau prin metode specifice de plastie reconstructivă.

Aspecte comparative ale chisturilor, tumorilor benigne și osteopatiilor oaselor maxilare

Pentru a putea avea o imagine de ansamblu privind patogenia, aspectul radiologic și rata de recidivă a chisturilor, tumorilor benigne și osteopatiilor oaselor maxilare, în continuare este prezentată o comparație între toate aceste leziuni. Aspectele legate de rata de recidivă sunt de altfel în strânsă legătură cu atitudinea terapeutică necesară. Pentru a corela rata de recidivă cu algoritmul terapeutic, ne-am bazat pe criteriile stabilite de *Borello*[39], care împarte leziunile osoase ca fiind fără potențial recidivant (–), cu potențial recidivant moderat (*) și respectiv cu potențial recidivant crescut (+).

Leziunea	Derivă din	Rata de recidivă
Radiotransparență uniloculară pericoronară		
Keratochistul odontogen dentiger	Resturi Serres	+ +
Chistul folicular	Epiteliu adamantin redus	–
Chistul de erupție	Epiteliu adamantin redus	–
Chistul odontogen calcificat – stadiu inițial	Resturi Serres / resturi Malassez	–
Ameloblastomul unichistic	Resturi Malassez	+ +
Tumora odontogenă epitelială calcificată	Resturi Serres	+ +
Fibromul ameloblastic – forme de mici dimensiuni	Resturi Serres, epiteliu adamantin, reticul stelat, papila dentară	+ +
Tumora odontogenă adenomatoidă	Teaca Hertwig	–
Fibromul odontogen central	Resturi Serres + papila dentară / resturi Malassez + parodonțiu marginal	*
Tumora odontogenă cu celule granulare	Resturi Serres + papila dentară / resturi Malassez + parodonțiu marginal	*
Radiotransparență uniloculară periapicală		
Chistul periapical	Resturi Malassez	*
Chistul radicular lateral	Resturi Malassez	*
Chistul rezidual după tratament endodontic	Resturi Malassez	*
Ameloblastomul unichistic	Resturi Malassez	+ +
Displazia cemento-osoasă periapicală	Os alveolar	–
Radiotransparență uniloculară cu alte localizări		
Keratochistul primordial – unilocular	Epiteliu adamantin redus	+ + +
Chistul parodontal lateral	Resturi Serres / resturi Malassez	*
Chistul odontogen glandular – unilocular (mai rar)	Resturi epiteliale odontogene, prin caracterul pluripotențial	+ +
Chistul nazo-palatin	Vestigiile canalului nazo-palatin	–
Chistul median palatinal	Resturi epiteliale ale mugurilor maxilari	–
Chistul rezidual după extracția dentară	Resturi Malassez	*
Cavitatea osoasă idiopatică	–	–
Chistul osos anevrismal – unilocular	–	+ +
Defectul osos Stafne	–	–––––
Ameloblastomul intraosos solid sau multichistic – aparent unilocular	Resturi Serres, organul adamantin, resturi Malassez, stratul bazal al mucoasei orale	+ + +
Tumora odontogenă scuamoasă	Resturi Serres / resturi Malassez	–
Fibromul ameloblastic – forme de mici dimensiuni	Resturi Serres, epiteliu adamantin, reticul stelat, papila dentară	+ +
Fibromul odontogen central	Resturi Serres + papila dentară / resturi Malassez + parodonțiu marginal	*
Displazia cemento-osoasă	Os alveolar	–
Fibromul osifiant	Os alveolar	*
Tumora centrală cu celule gigante	Osteoclaste	+
Histiocitozele cu celule Langerhans	Histiocite	–

Leziunea	Derivă din	Rata de recidivă
Radiotransparență multiloculară		
Keratochistul primordial – multilocular	Epiteliu adamantin redus	+ + +
Chistul odontogen calcificat – stadiu inițial, multilocular (mai rar)	Resturi Serres / resturi Malassez	–
Chistul odontogen glandular – multilocular	Resturi epiteliale odontogene, prin caracterul pluripotențial	+ +
Chistul osos anevrismal – multilocular	–	+ +
Ameloblastomul intraosos solid sau multichistic	Resturi Serres, organul adamantin, resturi Malassez, stratul bazal al mucoasei orale	+ + +
Tumora odontogenă epitelială calcificată	Resturi Serres	+ +
Fibromul ameloblastic – forme de mari dimensiuni	Resturi Serres, epiteliu adamantin, reticul stelat, papila dentară	+ +
Fibromul odontogen central – forme de mari dimensiuni	Resturi Serres + papila dentară / resturi Malassez + parodonțiu marginal	+
Mixomul odontogen	Papila mugurelui dentar	+ +
Tumora centrală cu celule gigante	Osteoclaste	+
Tumora brună din hiperparatiroidism	Osteoclaste (componentă endocrină)	+
Displazia fibroasă	Alterarea maturării osoase (componentă genetică)	+
Malformații vasculare	Structuri vasculare	–
Radiotransparență multifocală sau generalizată		
Displazia cemento-osoasă florida	Os alveolar	–
Cherubismul	Osteoclaste (componentă genetică)	+
Tumora brună din hiperparatiroidism	Osteoclaste (componentă endocrină)	+
Histiocitozele cu celule Langerhans – leziuni extinse	Histiocite	–
Radioopacitate bine delimitată		
Odontomul compus	Epiteliul adamantin, joncțiunea amelo-dentinară, papila dentară	–
Odontomul complex	Epiteliul adamantin, joncțiunea amelo-dentinară, papila dentară	–
Cementoblastomul	Cementul celular	–
Osteomul	Os cortical sau medular matur	–
Displazia cemento-osoasă	Os alveolar	–
Torusuri	Os cortical matur	–
Radioopacitate slab delimitată		
Displazia cemento-osoasă	Os alveolar	–
Osteocondromul	Resturi cartilaginoase epifizare	–
Boala Paget	Apoziție și resorbție osoasă anarhică; etiologie necunoscută	-----
Displazia fibroasă	Alterarea maturării osoase (componentă genetică)	+

Leziunea	Derivă din	Rata de recidivă
Radioopacitate multifocală sau generalizată		
Sindromul Gardner	Os cortical sau medular matur (componentă genetică)	–
Boala Paget	Apoziție și resorbție osoasă anarhică; etiologie necunoscută	-----
Osteopetroza	Alterarea funcției osteoclastelor (componentă genetică)	-----
Leziuni cu aspect radiologic mixt – radiotransparență și radioopacitate		
;tul odontogen calcificat – stadiu tardiv, cu calcificări	Resturi Serres / resturi Malassez	–
Fibro-odontomul ameloblastic	Resturi Serres, epiteliul adamantin, papila dentară	+
Odontoameloblastomul	Resturi Serres, organul/epiteliul adamantin, resturi Malassez, stratul bazal al mucoasei orale, papila dentară	+ +
Osteoblastomul și osteomul osteoid	Osteoblaste	+
Displazia cemento-osoasă	Os alveolar	–
Fibromul osifiant – stadiu tardiv	Os alveolar	+
Condromul	Cartilaj hialin matur, vestigii cartilaginoase	–
Aspect radiologic mixt – radiotransparență și radioopacitate, generalizat		
Displazia cemento-osoasă floridă	Os alveolar	–
Boala Paget	Apoziție și resorbție osoasă anarhică (etiologie necunoscută)	-----
Displazia fibroasă	Alterarea maturării osoase (componentă genetică)	+

Principii de tratament ıirurgical al chisturilor și tumorilor benigne ale oaselor maxilare

Chisturile și tumorile benigne ale oaselor ilare, precum și osteopatiile care induc ıni focale ale acestora, impun alegerea unui ritm terapeutic chirurgical adecvat, pe baza lor clinice și radiologice, a diagnosticului , dar și în funcție de experiența chirurgului. necesară definirea termenilor utilizați în inuare.

Definiții

Chistectomia reprezintă îndepărtarea în litate a membranei unui chist, intervenția ıd caracter de radicalitate, în condițiile servării maxime a structurilor anatomice licate sau învecinate (dinți cauzali, os, pachet vasculo-nervos alveolar inferior sau infraorbital, sinus maxilar, fose nazale).

Marsupializarea reprezintă o metodă de creare a unei comunicări între un chist și cavitatea orală, prin desființarea unui perete al cavității chistice și deci transformarea acesteia într-o „cavitate anexă" a cavității orale.

Enucleerea reprezintă îndepărtarea în totalitate monobloc a unei tumori osoase, rezultând un defect osos cavitar. Se pretează pentru formele tumorale bine delimitate, încapsulate.

Chiuretajul reprezintă îndepărtarea tumorii osoase, inclusiv a unei porțiuni din peretele osos adiacent (în general 1-3 mm). Îndepărtarea țesutului osos adiacent se practică folosind chiurete de os sau/și instrumentar rotativ. Trebuie avut în vedere faptul că chiuretajul unei leziuni osoase nu respectă întotdeauna principiul îndepărtării monobloc a unei leziuni tumorale. Din acest motiv, are aplicabilitate în general pentru tumori chistice sau leziuni cu caracter de hamartom.

Rezecția marginală constă în îndepărtarea tumorii monobloc cu osul adiacent, prin secționarea unei porțiuni marginale de os, cu păstrarea continuității osoase; extinderea marginilor de siguranță este dependentă de forma tumorală. La nivelul mandibulei, rezecția marginală se realizează cu conservarea bazilarei, pentru păstrarea continuității osoase. La nivelul maxilarului, rezecția marginală implică un tipar de maxilectomie subsinuzală sau transsinuzală, rezultând un defect maxilar clasa 1a sau 2a după Brown[40]

Rezecția segmentară constă în îndepărtarea tumorii monobloc cu osul adiacent, rezultând întreruperea continuității osoase. La nivelul mandibulei, aceasta implică două linii de secțiune transosoasă, care interesează și bazilara mandibulei. În funcție de localizarea și extinderea tiparului rezecției, aceasta poate fi de mai multe tipuri:

- ***simfizectomia segmentară,*** care interesează porțiunea anterioară, simfizară a mandibulei, situată între cele două găuri mentoniere (interforaminal); în aceste situații se pierd inserțiile anterioare ale limbii, reconstrucția primară fiind obligatorie;
- ***rezecția segmentară a corpului mandibular,*** care interesează un segment al corpului mandibular, de dimensiuni variabile, în funcție de necesitatea asigurării marginilor libere osoase;
- ***hemirezecția de mandibulă fără dezarticulare,*** care interesează un segment de mandibulă dinaintea găurii mentoniere și până posterior de spina Spix, astfel încât traseul intraosos al n. alveolar inferior să rămână în piesa de rezecție;
- ***hemirezecția de mandibulă cu dezarticulare,*** atunci când piesa cuprinde hemimandibula inclusiv condilul mandibular, care este îndepărtat din articulație.

Rezecția osoasă modelantă constă în îndepărtarea unei formațiuni situate la suprafața osului, pe care îl deformează, dar a cărei rezecție nu implică necesitatea unor margini de siguranță (osteoame, torusuri, cherubism în forme avansate etc.). Îndepărtarea se va face cu ferăstrău de os, freze sau pile de os, cu remodelarea anatomică a suprafeței corticalei osoase.

Principii chirurgicale

Tumorile benigne ale oaselor maxilare sunt extrem de variate din punct de vedere al mecanismului patogenic, dar mai ales al agresivității și ratei de recidivă. De-a lungul timpului a existat o permanentă controversă privind alegerea conduitei terapeutice, de la cea mai conservatoare la cea mai radicală. Acest lucru s-a datorat faptului că o intervenție așa-zis conservatoare se asociază cu o minimă morbiditate, dar duce la apariția recidivelor și deci a unei reintervenții, care de multe ori are o morbiditate mai mare decât o intervenție inițială mai radicală. Dimpotrivă, o intervenție radicală are scopul reducerii la minim a riscului de recidivă, dar poate depăși cu mult exigențele de extirpare pentru respectiva formă tumorală, ceea ce duce la o morbiditate operatorie crescută nejustificat și la necesitatea unor metode complexe de reconstrucție.

și în contextul leziunilor benigne se poate vorbi de chirurgie curativă (având drept scop eradicarea tumorii și deci lipsa recidivelor) și de chirurgie paliativă (având drept scop scăderea volumului tumoral, diminuarea simptomatologiei și încetinirea ratei de creștere, fără a duce la eradicarea tumorii). Abordarea paliativă a unei tumori benigne a oaselor maxilare este mai rară, de obicei în situațiile în care tumora are dimensiuni impresionante, componentă sistemică, sau dacă starea generală a pacientului sau lipsa acceptului acestuia pentru tratamentul chirurgical radical nu permite decât un tratament paliativ.

Așa cum am arătat anterior, pe baza datelor statistice privind agresivitatea și rata de recidivă a fiecărei forme tumorale în parte, a fost creată o sistematizare[14] a acestora, în: tumori fără potențial recidivant, cu potențial recidivant moderat și cu potențial recidivant crescut.

Leziunile chistice sau tumorale cu agresivitate și rată de recidivă crescute care justifică un tratament radical (nu neapărat ca primă intenție) sunt: ***ameloblastomul, odontoameloblastomul, mixomul odontogen, tumora odontogenă epitelială calcificată și keratochistul odontogen.*** În aceste situații, mai devreme sau mai târziu va fi necesară o rezecție osoasă segmentară și reconstrucția defectului rezultat. Pentru celelalte entități tumorale, tratamentul curativ constă în enucleere pentru formele bine delimitate, sau respectiv chiuretaj pentru cele slab delimitate, cu asigurarea unor margini de siguranță osoase de 1-3 mm.

Chisturile oaselor maxilare

Tratamentul chisturilor oaselor maxilare are la bază conceptele clinice ale lui *Dupuytren* şi pe cele chirurgicale ale lui *Partsch*[41]. Tratamentul chisturilor oaselor maxilare este chirurgical, alegerea metodei fiind influenţată de localizarea, dimensiunile şi forma anatomo-patologică a chistului.

În 1892, *Partsch* descrie o metodă de tratament chirurgical al chisturilor de mari dimensiuni ale oaselor maxilare, care consta în crearea unei comunicări a chistului cu cavitatea orală (intervenţia poartă numele de Partsch I). În 1910, acelaşi autor publică o metodă de tratament care constă în îndepărtarea în totalitate a unor chisturi cu dimensiuni mai reduse (intervenţia poartă numele de Partsch II). Metoda Partsch I reprezintă marsupializarea chistului şi este mai puţin aplicată în practica actuală, în timp ce metoda Partsch II reprezintă în fapt chistectomia, metodă de elecţie în tratamentul chisturilor oaselor maxilare.

Chistectomia constă în extirparea completă a membranei chistice şi reprezintă metoda de tratament de elecţie pentru chisturile de dezvoltare odontogene şi neodontogene, precum şi pentru chisturile inflamatorii. Abordul chirurgical este oral, cu crearea unui lambou muco-periostal şi evidenţierea corticalei osoase, care poate prezenta o fenestraţie rezultată prin erodarea acesteia de către formaţiunea chistică, sau poate fi integră, necesitând crearea unei căi de acces cu ajutorul instrumentarului rotativ. Membrana chistică trebuie îndepărtată în totalitate, eventualele porţiuni de membrană restantă la nivelul cavităţii osoase constituind premisele unei recidive. Dacă pentru chisturile odontogene, îndepărtarea factorului cauzal constă în odontectomia dintelui inclus care a dus la apariţia leziunii, în cazul chisturilor inflamatorii eliminarea factorului cauzal presupune o atitudine conservatoare sau radicală faţă de dinţii interesaţi chistic. Principiul conservator vizează dinţii implicaţi, dar mai ales osul maxilar sau mandibular, sinusul maxilar şi fosele nazale, precum şi pachetul vasculo-nervos al alveolarului inferior. În cazul chisturilor neodontogene, nu poate fi vorba despre îndepărtarea factorului cauzal, tratamentul chirurgical fiind simpla chistectomie.

Marsupializarea constă în realizarea unei fenestrări a peretelui chistic vestibular în cavitatea orală. Marginile membranei chistice vor fi suturate la mucoasa orală adiacentă, pentru a nu permite închiderea spontană a comunicării oro-chistice. Astfel, comunicarea creată nu va mai permite acumularea de

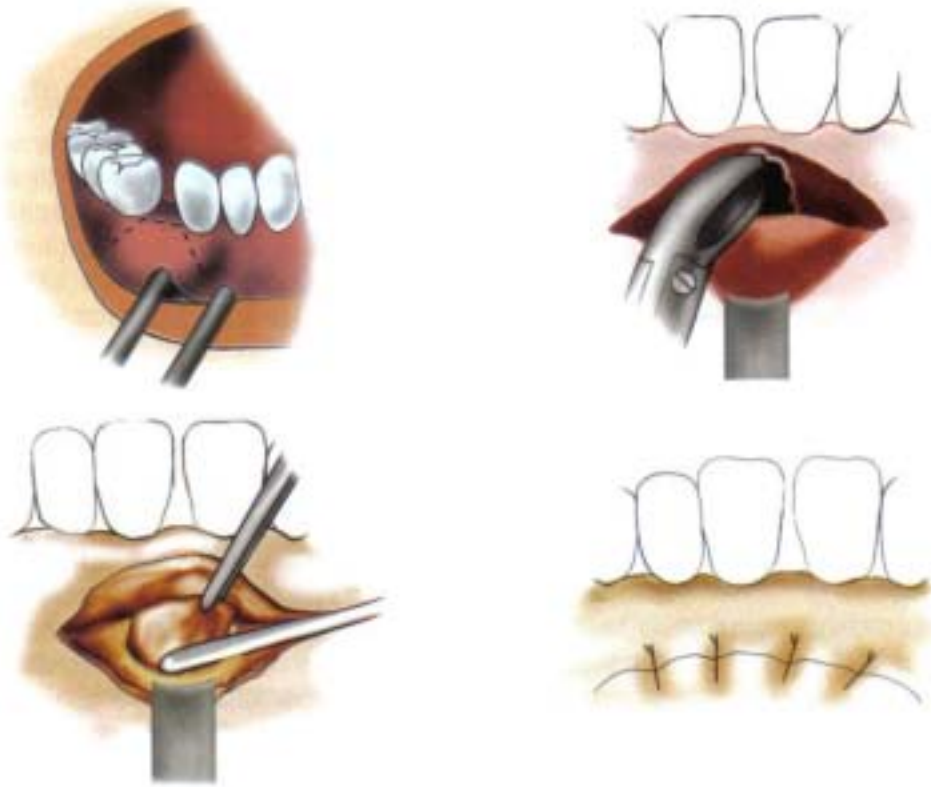

Figura 5.68. Principiului intervenţiei de chistectomie pe cale orală.

Figura 5.69. Principiul marsupializării.

presiune intrachistică, rupând practic cercul vicios de creştere a acestuia, fapt care are ca rezultat reducerea progresivă a chistului şi regenerare osoasă, pe durata a câteva luni.

Deşi marsupializarea are aplicabilitate pentru chisturile de mari dimensiuni, are dezavantajul unei vindecări şi cicatrizări complete extrem de lente. Pentru evitarea acestor neajunsuri, pentru chisturile de mari dimensiuni a fost propusă combinarea marsupializării cu chistectomia, aşa numita tehnică în două faze. Astfel, după marsupializare care duce la micşorarea semnificativă a chistului şi formare de os, se practică chistectomia, care nu va mai avea ca rezultat un defect osos important. La copii în perioada de creştere, marsupializarea rămâne o alternativă chirurgicală viabilă în tratamentul chisturilor de mari dimensiuni, care să permită menţinerea cel puţin temporară a continuităţii osoase şi implicit creşterea şi dezvoltarea normală a viscerocraniului.

Tumori benigne ale mandibulei

Rezecţia osoasă marginală

Tumorile benigne cu caracter agresiv necesită o rezecţie osoasă cu asigurarea unor margini de siguranţă osoase de 1-1,5 cm. Dacă dimensiunile tumorii implică o rezecţie osoasă cu margini de siguranţă de 1-1,5 cm care să permită menţinerea unei înălţimi osoase de cel puţin 1 cm de la bazilara mandibulei, se indică rezecţia osoasă marginală. Aceasta se va practica de cele mai multe ori prin abord oral. Rezecţia osoasă marginală are indicaţii mai restrânse la pacienţii în vârstă, la care densitatea şi elasticitatea osoasă sunt scăzute şi implică un risc semnificativ de fractură a osului restant. Tiparul de rezecţie osoasă va fi trapezoidal, preferabil cu unghiuri rotunjite pentru a diminua riscul de fractură. Mucoasa orală afectată tumoral va fi excizată monobloc cu piesa de rezecţie. Închiderea defectului se va face prin sutură primară a mucoasei supraiacente, afrontarea marginilor plăgii fiind facilitată şi de reducerea dimensiunii osului subiacent. În general nu este necesară aplicarea unei metode de reconstrucţie pentru defectul rezultat. La pacienţii tineri, aproximativ jumătate din înălţimea crestei se reface prin osteogeneză fiziologică, dacă periostul a fost păstrat.

Rezecţia osoasă segmentară

Aşa cum am arătat, tumorile benigne cu caracter agresiv necesită o rezecţie osoasă cu asigurarea unor margini de siguranţă osoase de 1-1,5 cm. Dacă tiparul de rezecţie nu permite menţinerea unei porţiuni din bazilara mandibulei mai înaltă de 1 cm, este necesară o rezecţie segmentară, cu întreruperea continuităţii osoase. Aceasta se va practica fie prin abord cutanat, fie pe cale orală.

Reconstrucţia defectului osos

Se recomandă reconstrucţia primară, imediată, ori de câte ori este posibil. La copii în perioada de creştere, se recomandă temporizarea şi realizarea unei reconstrucţii secundare după vârsta de 18 ani.

Este necesară refacerea primară a continuităţii osoase, folosind de cele mai multe ori o placă de reconstrucţie din titan cu grosime de cel puţin 2,4 mm, fixată cu cel puţin două sau

trei şuruburi bicorticale pe fiecare bont osos restant. În cazul hemirezecţiei de mandibulă fără dezarticulare, în care este menţinut condilul mandibular, placa de reconstrucţie va fi fixată pe colul condilului cu două şuruburi. Pentru defectele după hemirezecţie de mandibulă cu dezarticulare, se poate folosi pentru reconstrucţie o proteză de condil mandibular din titan, fixată la placa de reconstrucţie. Se recomandă păstrarea discului articular în contextul acestei hemiartroplastii inferioare, deoarece contactul direct între proteză şi fosa temporală poate duce la erodarea osoasă, simptomatologie dureroasă şi subluxaţie. Protezarea completă a articulaţiei temporo-mandibulare (condil şi glenă din titan) nu este necesară în contextul hemirezecţiei de mandibulă cu dezarticulare. Pentru o bună stabilitate a ansamblului format din proteza de condil, placa de reconstrucţie şi mandibula restantă, este necesară fixarea cu 3-4 şuruburi de osteosinteză.

În cazul abordului cutanat, se recomandă evitarea oricărei comunicări a plăgii cu cavitatea orală. În contextul tumorilor benigne ale mandibulei, având în vedere că acestea au o evoluţie lentă şi nu se extind în părţile moi, se poate opta pentru extracţia preoperatorie a dinţilor din segmentul de rezecţie osoasă, urmată de vindecarea completă a mucoasei alveolare postextracţionale. Aceasta va permite ca în urma abordului cervical, detaşarea segmentului mandibular afectat să se facă cu păstrarea continuităţii mucoasei orale,evitându-se astfel apariţia comunicării dintre cavitatea orală şi plagă.

În funcţie de amploarea defectului osos, dar şi de starea generală a pacientului, opţiunile de reconstrucţie sunt diverse. Ca principiu general, se recomandă reconstrucţia primară a defectelor mandibulare cu lipsă de continuitate,fapt care va permite asigurarea precoce a calităţii vieţii postoperatorii.

Reconstrucţia cu materiale aloplastice

Se realizează cu ajutorul unei plăci de reconstrucţie primară din titan. Deşi prezintă avantajul simplităţii, prezintă o serie de inconveniente, legate de dificultăţile de reinserţie a părţilor moi la nivelul segmentului reconstruit, alături de riscul major de dehiscenţă şi suprainfectare a plăgii, precum şi imposibilitatea fixării unor implanturi dentare.

Reconstrucţia cu grefă osoasă nevascularizată

Asocierea plăcii de reconstrucţie primară din titan cu o grefă osoasă nevascularizată are rezultate superioare. Cel mai frecvent în acest scop se foloseşte grefa osoasă nevascularizată din creasta iliacă, aceasta prezentând o serie de avantaje:

- recoltarea grefei nu ridică dificultăţi deosebite;
- conformaţia osului permite o adaptare facilă la nivelul sitului receptor, fără a necesita în general osteotomii modelante;
- spongioasa este bine reprezentată, prezentând de asemenea suficient os compact cortical pentru asigurarea rezistenţei
- dimensiunile grefei sunt suficiente pentru refacerea unor defecte după rezecţii segmentare ale corpului mandibular.

Din aceste motive, creasta iliacă este considerată ca fiind situl donor de elecţie pentru grefele osoase nevascularizate folosite în reconstrucţia mandibulei. Alte tipuri de grefe osoase nevascularizate donoare sunt tibia, coasta. Prezintă avantajul unei integrări relativ bune în condiţiile acoperirii complete a grefei cu periost sau părţi moi restante şi permite o reabilitare orală postoperatorie prin inserarea unor implanturi osteointegrate care să susţină o proteză ce va reface fizionomia şi masticaţia.

Grefele osoase libere nevascularizate prezintă însă o serie de dezavantaje tocmai prin lipsa aportului vascular propriu: realizarea unor rezecţii modelante prezintă un risc crescut de necroză a fragmentelor grefonului, iar pe termen lung prezintă o resorbţie osoasă mult mai accentuată.

Reconstrucţia cu grefe osoase liber vascularizate

Grefele şi lambourile compozite liber vascularizate sunt folosite pe scară largă, fiind considerate în prezent metode standard de reconstrucţie a defectelor oro-maxilo-faciale. Transferul liber de ţesuturi are o serie de avantaje faţă de alte tipuri de reconstrucţie – în primul rând, există o mare varietate a ţesuturilor ce se pot preleva, pentru o adaptare optimă la defectul postoperator. Lamboul poate fi adaptat perfect la defect, cu cele mai bune rezultate funcţionale şi estetice. Folosirea grefelor osoase liber vascularizate este o opţiune pentru toate tipurile de defecte mandibulare, dar recons-

trucţia defectelor ce includ simfiza mentonieră constituie o indicaţie majoră. Grefele osoase liber vascularizate frecvent utilizate sunt cele de fibulă, fiind însă ultilizate şi cele de creastă iliacă, scapulă sau radius.

Grefa liber vascularizată fibulară se bazează pe artera peronieră şi venele comitante. Prezintă o serie de avantaje, cum ar fi: posibilitatea recoltării unui os lung, rezistent; morbiditate scăzută la situl donor; posibilitatea intervenţiei simultane la situl donor şi cel receptor; periostul bine reprezentat permite o modelare corespunzătoare a osului; posibilitatea introducerii de implanturi osteointegrate.

Reconstrucţia defectelor după hemirezecţie de mandibulă cu dezarticulare

Există o mare varietate de tehnici de hemiartroplastie inferioară a articulaţiei temporo-mandibulare în literatura de specialitate. Principalele opţiuni sunt autografele şi protezele aloplastice.

Pentru reconstrucţia ATM au fost folosite diferite tipuri de autografe: costocondrale, sternoclaviculare, metatarsiene (introduse încă din 1906 şi apoi folosite ca grefe liber vascularizate), creastă iliacă etc. Există o serie de avantaje ale grefelor autogene ATM: biocompatibilitate, adaptabilitate şi versatilitate, risc scăzut de infecţie, potenţial de creştere la copii. Totuşi, în contextul unor defecte mandibulare ample, folosirea autografelor în combinaţie cu grefele fibulare complică intervenţia prin morbiditatea a două situri donoare, dar şi riscul de fractură a grefei, resorbţie imprevizibilă, risc de anchiloză, dificultăţi de planificare preoperatorie a metodei de osteosinteză a grefei şi mobilizare şi reabilitare funcţională tardive.

O opţiune distinctă în reconstrucţia ATM este refacerea mandibulei cu o grefă liber vascularizată fibulară şi folosirea unuia din capetele grefei ca şi condil, cu sau fără modelare intraoperatorie. Dezavantajele majore ale acestei tehnici sunt legate de resorbţia imprevizibilă pe termen lung, modificări degenerative în unele cazuri, şi alterări morfologice pe termen lung.

Reconstrucţia aloplastică trebuie considerată ca primă opţiune în contextul reconstrucţiei defectelor mandibulare care includ articulaţia temporo-mandibulară. Avantajele principale sunt legate de o mai bună predictibilitate preoperatorie a adaptării protezei în glenă şi a metodei de osteosinteză, lipsa riscului de anchiloză, lipsa riscului de resorbţie imprevizibilă şi reabilitare funcţională precoce. În trecut, se considera că aceste proteze au o serie de dezavantaje: adaptare minimă sau inexistentă a acestora în dimensiunile sau geometria fosei articulare, uzura excesivă şi riscul de fractură, diseminarea microparticulelor în părţile moi adiacente, cu reacţie osteoclastică, limitarea mişcărilor mandibulare etc. În plus, există o controversă în literatura de specialitate, unii autori considerând necesară protezarea totală a articulaţiei temporo-mandibulare (atât condil, cât şi glenă), pentru a nu exista riscul de erodare a fosei şi de formare de os heterotopic. Pe baza experienţei clinice din ultimii ani, odată cu apariţia unor dispozitive protetice condiliene de înaltă calitate, atât din punct de vedere al materialelor, cât şi al designului, pe lângă o bună tehnică chirurgicală, duc la obţinerea unor rezultate optime.

Considerăm hemiartroplastia temporo-mandibulară inferioară cu proteză de titan, în asociere cu placă primară de reconstrucţie şi grefă liber vascularizată fibulară opţiunea de elecţie în reconstrucţia acestor defecte. Aceste trei elemente constituie o unitate compactă care conferă o bună stabilitate funcţională şi o modelare anatomică optimă.

Figura 5.70. Regenerare osoasă spontană la o pacientă de 16 ani, după rezecţie segmentară de mandibulă (pentru un chist folicular de mari dimensiuni) şi refacerea continuităţii mandibulei cu placă primară de reconstrucţie. (cazuistica *Prof. Dr. A. Bucur*)

Regenerarea osoasă spontană la tineri

Pacienţii cu vârste sub 17 ani prezintă o capacitate de regenerare osoasă suficientă încât să nu necesite reconstrucţia defectului cu grefe osoase. Această capacitate de regenerare este cu atât mai marcată cu cât pacientul este la o vârstă mai mică. Regenerarea osoasă se produce pe seama ţesutului endostal de la nivelul bonturilor restante, a periostului restant, precum şi a celulelor stem din circulaţie, care sunt atrase în defect prin intermediul factorilor de creştere cantonaţi în cheagul format postoperator. Din aceste motive, la aceşti pacienţi se recomandă stabilizarea fragmentelor osoase restante cu o placă de reconstrucţie, şi menţinerea acesteia timp de 1 an. După un an, osul format poate reface parţial sau total defectul postoperator, în orice caz permiţând inserarea de implanturi dentare.

Regenerarea osoasă spontană nu are loc în cazul intervenţiilor chirurgicale repetate, a infecţiilor trenante postoperatorii sau a radioterapiei postoperatorii.

Tumori benigne ale maxilarului

Tumorile benigne cu caracter agresiv localizate la nivelul maxilarului necesită de asemenea o rezecţie osoasă cu asigurarea unor margini de siguranţă osoase de 1-1,5 cm. Intervenţia chirurgicală constă în rezecţie transsinuzală sau hemirezecţie de maxilar, dar cu un tipar diferit faţă de cel pentru tumorile maligne, având în vedere faptul că mucoasa orală acoperitoare poate fi conservată în măsura în care aceasta nu este afectată direct de tumoră.

Abordul oral

Majoritatea intervenţiilor pentru tumorile benigne de maxilar se practică folosind abordul oral. Atât pe versantul vestibular, cât şi pe cel palatinal al maxilarului, incizia va fi de tip intrasulcular (în spaţiul parodontal). La pacienţii edentaţi incizia se va practica pe mijlocul crestei alveolare. Excepţie fac doar situaţiile în care mucoasa de la acest nivel este direct afectată tumoral. Tiparul de rezecţie de maxilar va asigura marginile de siguranţă de 1-1,5 cm, extinzându-se superior până la nivelul crestei zigomato-alveolare. În general tumorile benigne se pot extinde în sinusul maxilar, dar extrem de rar vor interesa celulele etmoidale sau planşeul orbitei, în general în cazurile de recidivă tumorală. După îndepărtarea monobloc a tumorii şi osului adiacent, vor rezulta două lambouri, unul vestibular şi unul palatinal, care vor fi suturate primar. Trebuie avut în vedere faptul că astfel va rezulta un spaţiu mort chirurgical semnificativ, ceea ce duce adeseori la dehiscenţe, care însă se rezolvă prin granulaţie *per secundam*. La aproximativ 3 luni postoperator, după stabilizarea ţesuturilor de la nivelul defectului, se poate opta pentru protezarea sau reconstrucţia secundară a defectului.

Abordul cutanat

În situaţii rare este necesar abordul cutanat, de tip Weber-Ferguson, al tumorilor benigne de maxilar. Este indicat în trei situaţii, care implică o extindere tumorală importantă: (1) riscul de extindere medială, etmoidală, (2) extinderea posterioară în spaţiul pterigo-maxilar şi (3) erodarea planşeului orbitei şi extinderea tumorii în orbită. Tiparul de rezecţie variază în funcţie de amploarea tumorii şi de structurile interesate tumoral, dar principial va urmări asigurarea pe cât posibil a marginilor de siguranţă de 1-1,5 cm. Se poate opta ulterior pentru protezarea cu proteză cu obturator, sau pentru reconstrucţia defectului.

Referințe bibliografice

1. Marx RE, Stern D: Oral and maxillofacial pathology. Quintessence, Chicago, 2003
2. Zarnea L: Pedodonție. Editura Didactică și Pedagogică, București, 1993
3. Le Charpentier Y: Classification of odontogenic tumors, 2nd edition (WHO, 1992). Ann Pathol 14(1):55-7, 1994
4. Waldron CA et al: Odontogenic cysts and tumors. In: Neville BW, Damm DD, Allen CM, Bouquot JE: Oral and maxillofacial pathology, 2nd Edition, Elsevier Saunders, Philadelphia, 2002
5. Ahlfors E, Larsson A, Sjogren S: The odontogenic keratocyst: a benign cystic tumor? J Oral Maxillofac Surg 42(1):10-9, 1984
6. Adelsperger J, Campbell JH, Coates DB, Summerlin DJ, Tomich CE: Early soft tissue pathosis associated with impacted third molars without pericoronal radiolucency. Oral Surg Oral Med Oral Pathol Oral Radiol Endod 89(4):402-6, 2000
7. Daley TE, Wysocki GP: New developments in selected cysts of the jaws. J Can Dent Assoc 63(7):526-7, 530-2, 1997
8. Altini M, Shear M: The lateral periodontal cyst: an update. J Oral Pathol Med. 1992 Jul;21(6):245-50, 1992
9. Hong SP, Ellis GL, Hartman KS: Calcifying odontogenic cyst. A review of ninety-two cases with reevaluation of their nature as cysts or neoplasms, the nature of ghost cells, and subclassification.Oral Surg Oral Med Oral Pathol 72(1):56-64, 1991
10. Koppang HS, Johannessen S, Haugen LK, Haanaes HR, Solheim T, Donath K: Glandular odontogenic cyst (sialo-odontogenic cyst): report of two cases and literature review of 45 previously reported cases. J Oral Pathol Med 27(9):455-62, 1998
11. Yuen HW, Julian CY, Samuel CL: Nasolabial cysts: clinical features, diagnosis, and treatment. Br J Oral Maxillofac Surg 45(4):293-7, 2007
12. Haring P, Filippi A, Bornstein MM, Altermatt HJ, Buser D, Lambrecht JT: The "globulomaxillary cyst" a specific entity or a myth? Schweiz Monatsschr Zahnmed 116(4):380-9, 2006
13. Perdigao PF, Silva EC, Sakurai E, Soares de Araujo N, Gomez RS: Idiopathic bone cavity: a clinical, radiographic, and histological study. Br J Oral Maxillofac Surg 41(6):407-9, 2003
14. Lopez-Arcas Calleja JM, Cebrian Carretero JL, Gonzalez Martin J, Burgueno M: Aneurysmal bone cyst of the mandible: case presentation and review of the literature. Med Oral Patol Oral Cir Bucal 12(5):E401-3, 2007
15. Stafne EC: Bone cavities situated near the angle of the mandible. J Am Dent Assoc 29:1969-72, 1942.
16. D'Agostino A, Fior A, Pacino GA, Bedogni A, Santis D, Nocini PF: Retrospective evaluation on the surgical treatment of jaw bones ameloblastic lesions. Experience with 20 clinical cases. Minerva Stomatol 50(1-2):1-7, 2001
17. Gardner DG, Pecak AM: The treatment of ameloblastoma based on pathologic and anatomic principles. Cancer 46(11):2514-9, 1980
18. Abada RL, Kadiri F et al: Multiple metastases of a mandibular ameloblastoma. Rev Stomatol Chir Maxillofac. 106(3):177-80, 2005
19. Avon SL, McComb J, Clokie C: Ameloblastic carcinoma: case report and literature review. J Can Dent Assoc 69(9):573-6, 2003
20. Lau SL, Samman N: Recurrence related to treatment modalities of unicystic ameloblastoma: a systematic review. Int J Oral Maxillofac Surg 35(8):681-90, 2006
21. Pullon PA, Shafer WG, Elzay RP, Kerr DA, Corio RL: Squamous odontogenic tumor. Report of six cases of a previously undescribed lesion. Oral Surg Oral Med Oral Pathol 40(5):616-30, 1975
22. Leider AS, Jonker LA, Cook HE: Multicentric familial squamous odontogenic tumor. Oral Surg Oral Med Oral Pathol 68(2):175-81, 1989
23. Goldman KE: Mandibular Cysts and Odontogenic Tumors. www.emedicine.com/ent/topic681.htm
24. Lahbabi M, Fleuridas G, Lockhart R, Delabrouhe C, Guilbert F, Bertrand JC: Florid cemento-osseous dysplasia: a poorly recognized entity. Apropos of 5 cases. Rev Stomatol Chir Maxillofac 99(1):33-9, 1998
25. Whitaker SB, Waldron CA: Central giant cell lesions of the jaws. A clinical, radiologic, and histopathologic study. Oral Surg Oral Med Oral Pathol 75(2):199-208, 1993
26. Nelaton E: D'une nouvelle espèce de tumeur bénigne des os ou tumeur à myéloplaxes. Adrien Delahaye, Thèse Méd. Paris, 1860
27. Popescu V (ed): Chirurgie buco-maxilo-facială. Editura didactică și pedagogică, București, 1967
28. Burlibașa C (ed): Chirurgie buco-maxilo-facială. Curs litografiat, București, 1988
29. Abt AF, Denenholz EJ: Letterer-Siwe's Disease: splenomegaly associated with widespread hyperplasia of nonlipoid-storing macrophages; discussion of the so-called reticulo-endothelioses Am J Dis Child 1936;51:499-522
30. Christian HA: Defects in membranous bones, exophthalmos and diabetes insipidus; an unusual syndrome of dyspituitarism: a clinical study. Med Clin North Am 1920;3:849-871
31. Hand A: Defects of Membraneous Bones, Exophthalmus and Polyuria in Childhood: Is it Dyspituitarism? Am J Med Science 1921;162:509-515
32. Lichtenstein L: Histiocytosis X. Integration of Eosinophilic Granuloma of Bone, "Letterer-Siwe Disease", and "Schüller-Christian Disease" as Related Manifestations of a Single Nosologic Entity. AMA Arch Pathol 1953;56:84-102
33. Key SJ, O'Brien CJ, Silvester KC, Crean SJ: Eosinophilic granuloma: resolution of maxillofacial bony lesions following minimal intervention. Report of three cases and a review of the literature. J Craniomaxillofac Surg 32(3):170-5, 2004
34. Worth HM, Stoneman DW: Osteomyelitis, malignant disease, and fibrous dysplasia. Some radiologic similarities and differences. Dent Radiogr Photogr 50(1):1-8,12-15, 1977
35. Borello ED, Albano H: Odontogenic tumors: rules for their treatment. Rev Asoc Odontol Argent 63(1 2):13-22, 1975
36. Brown JS, Rogers SN, McNally DN, Boyle M: A modified classification for the maxillectomy defect. Head Neck, 22(1):17-26, 2000
37. Partsch K, Zahncysten U. În: Scheff J: Handbuch der Zahnheilkunde. Holder, Wien-Leipzig, 1910.