

**Наталья Русу**

**Курс лекций по воспалительным процессам,  
локализованным в челюстно-лицевой области**

**Кишинёв, 2012**

## Предисловие

В данном учебном пособии по челюстно-лицевой хирургии и хирургической стоматологии, кратко описаны некоторые заболевания лица и шеи: а именно этиология, патогенез, диагностика, особенностей клинического течения и лечения данных заболеваний. Курс лекционного материала по воспалительным процессам, локализованным в челюстно-лицевой области, поможет студентам и врачам-резидентам стоматологических факультетов в изучении данной специальности. Настоящее руководство составлено в соответствии с программами, утвержденными для студентов и врачей - резидентов стоматологического факультета, Государственного Университета Медицины „Николае Тестемицану” Молдова. Руководство включает в себя лекционный материал для студентов III курса стоматологического факультета.

**Русу Наталья Валентиновна** - доктор медицинских наук, заведующий по учебной части на кафедре челюстно-лицевой хирургии „Гуцан Арсений” Государственный Университет Медицины „Николае Тестемицану” Молдова.

# І Раздел

## Тема № 1

### Воспалительные заболевания лица и шеи

#### Инфекции челюстно-лицевой области и шеи

Проблема гнойных инфекций, поражающих челюстно-лицевую область, в настоящее время является чрезвычайно актуальной. Одонтогенная инфекция - это поэтапное распространение гноя, которое происходит по мере последовательного разрушения кости, надкостницы, мягких тканей. Касаясь классификации одонтогенных воспалительных заболеваний, следует учесть и поражения мягких тканей.

Классификация одонтогенных воспалительных заболеваний по Н.А. Груздеву

Острый периодонтит: а) первичный; б) обострение хронического.

Острый остит: а) периостит; б) транзиторная форма воспаления.

Гнойно- воспалительные процессы в мягких тканях:

а) субпериостальный абсцесс; б) флегмона; в) аденофлегмона; г) подкожная гранулема

Хронический остит: а) rareфицирующий; б) гиперпластический.

Острый остеомиелит (гнойно - некротический процесс).

Хронический остеомиелит.

#### Периодонтиты

##### Острый периодонтит

*Этиология и патогенез.* Периодонтит может быть *инфекционным* и *неинфекционным*, то есть возникающем на почве химической (во время лечения зубов) или механической травмы (удар, ушиб, падение и т. п.). Чаще всего встречаются инфекционные пародонтиты.

*Источником инфекции*, поступающей в периодонт, является, как правило, омертвевшая пульпа зуба. Этому может способствовать давление пищи во время жевания: гниlostное содержимое канала при этом перемещается, «утрамбовывается» и проникает периодонт.

Проникает инфекция в период и *во время врачебных манипуляций* при лечении гангренозных или пульпитных зубов. В результате продвижения инфекции за верхушку возникают так называемые *апикальные* (верхушечные) периодонтиты.

*Второй путь проникновения инфекции* в периодонт через край.

*Третий путь проникновения инфекции* – гематогенных и лимфогенный (при гриппе, ангинах, тифах и других инфекционных заболеваниях).

Три формы периодонтитов:

- I. Острые (экссудативные) периодонтиты: а) серозные (ограниченные и разлитые); б) гнойные (ограниченные и разлитые).
- II. Хронические (пролиферативные) периодонтиты: а) фиброзные; б) гранулирующие; в) гранулематозные.
- III. Обострившиеся хронические периодонтиты.

*Патологическая анатомия:* покраснение и утолщение периодонта верхушки корня зуба (макроскопически)

**Клиническая картина.** При остром серозном периодонтите появляются ноющие, нерезко выраженные боли в зубе, усиливающиеся при накусывании. Боли обычно не иррадируют и больные правильно указывают локализацию пораженного зуба. При длительном давлении на зуб (смыкании челюстей) боли несколько стихают. Припухлости мягких тканей нет. Регионарные лимфоузлы увеличиваются незначительно, слегка болезненны. Имеется небольшая подвижность зуба и положительная вертикальная перкуссия. При остром серозном периодонтите изменений на рентгенограмме нет, если же возникает обострение хронического периодонтита, то на рентгенограмме мы видим предшествующие патологические изменения. Общих изменений при остром серозном периодонтите нет, анализ крови тоже не дает достоверных отклонений от нормы.

*Клиника острого гнойного периодонтита.* Больные жалуются на резкую, постоянную пульсирующую боль, иррадиацию боли в ухо, висок, глаз – по ходу ветвей тройничного нерва. Вокруг больного зуба десна отёчна и несколько гиперемирована. Причинный зуб обычно гангренозный, расшатан и подвижен. Видна лейкоцитарная инфильтрация за счёт обилия лимфоцитов; мелкие гнойные очажки, которые постепенно сливаются, разрушая и отслаивая перицемент от корня. В кости лунки развиваются дистрофически-реактивные изменения. В стенах лунки, преимущественно в области её дна, кость перестраивается: она рассасывается, в ней появляется ряд лакун, заполненных остеокластами; при этом расширяются отверстия в кости, сообщающие периодонт с костным мозгом.

*Лечение.* Иногда сочетают отток через канал корня зуба и через разрез по переходной складке.

### **Хронический периодонтит**

Различают *гранулирующий, гранулематозный и фиброзный* периодонтит.

**Гранулирующий периодонтит** представляет собой активную форму воспаления, характеризующуюся частыми обострениями. Больные жалуются на периодически появляющиеся болевые ощущения в области пораженного зуба. Боль может отсутствовать. Из анамнеза ясно, что данный зуб беспокоит больного в течение длительного времени. Вначале боль имеет приступообразный характер, усиливаясь при накусывании и припухании десны. При истечении гнойного содержимого через свищ болевые ощущения стихают. Объективно на альвеолярном отростке челюсти, в области пораженного зуба, обычно удается обнаружить свищевой ход с гнойным отделяемым. Локализация свищей бывает различной. Чаще всего они открываются в области проекции верхушки корня зуба с вестибулярной стороны. Это объясняется тем, что наружная стенка альвеолы более тонкая. Вокруг устья свищевого хода нередко происходит разрастание кровотокающих грануляций розового цвета. Вместо свища, в некоторых случаях, можно обнаружить рубец, который свидетельствует о том, что функционирующий свищ закрылся.

Гранулирующий периодонтит является наиболее типичным и грозным очагом одонтогенной инфекции, из которого микроорганизмы и продукты их жизнедеятельности поступают в организм, вызывая его сенсibilизацию.

**Фиброзный периодонтит** развивается, как исход острого воспалительного процесса в рубец.

*Лечение.* При осложнении периодонтита серозным периоститом, проявляющимся в отеке мягких тканей, некоторые авторы рекомендуют для снятия напряжения воспаленных тканей и создания оттока серозного экссудата рассекать слизистую оболочку и надкостницу по переходной складке у причинного зуба.

*Хирургическое лечение данного заболевания можно разделить на следующие виды:*

наиболее простой и надежный - удаление зуба, затем резекция верхушки корня, реплантация зуба, гемисекция и ампутация корней премоляров и моляров, коронаро-радикулярная сепарация. Резекция верхушки корня, апиксоэктомия, или, вернее, гранулемэктомия (эту операцию можно осуществлять с сохранением верхушки корня), преследует цель устранить хронический патологический очаг в кости, сохраняя зуб. Чаще операцию проводят на однокорневых зубах верхней и нижней челюстей, реже – на малых и больших коренных зубах. Это объясняется, с одной стороны, косметической ценностью фронтальных зубов, а с другой - удобством выполнения этой операции и возможностью тщательного пломбирования корневых каналов. Основание разреза обращено к переходной складке. Размеры лоскута по краям должны превышать "костное окно", которое будет образовано при удалении гранулемы или кисты на 0,5-1,0 см. Лоскут отслаивается распатором от альвеолярного края к переходной складке. Если при отслойке лоскута обнаруживается "костное окно", то оно расширяется костными кусачками до периферических границ патологического очага с тем, чтобы образовалась "воронкообразная" впадина. Если нет "костного окна", то оно образуется при помощи долота и молотка в проекции патологического очага. Гладилкой или костной ложкой удаляют гранулему (кисту) и освобождают верхушку корня причинного зуба. Фиссурным бором удаляют (резецируют) верхушку корня и расположенную за ним оболочку кисты или остатки гранулемы. Ретроградное пломбирование корня не применяем, т.к. остатки амальгамы попадают в полость (образуя свищи), а также на кровяной сгусток, задерживая (тормозя) заживление костной раны. Причинный зуб следует пломбировать до проведения оперативного вмешательства. Качество пломбирования необходимо проверить при помощи рентгенограммы. При некачественном пломбировании корня зуба оперировать больного нельзя, т.к. возможен рецидив. Если имеется свищ на десне, то его следует иссечь и рану зашить. Слизисто-надкостничный лоскут укладывают на место. При необходимости его мобилизуют, рассекая надкостницу горизонтальным разрезом. Лоскут ушивают кетгутом. Следует соблюдать осторожность при резекции верхушки корня, чтобы не перфорировать дно носовой или верхнечелюстной полости. Под реплантацией зуба понимают пересадку удаленного зуба в его же альвеолу. Реплантация зубов показана при безуспешном консервативном лечении хронических периодонтитов. Противопоказания к этому виду хирургического лечения те же, что и к резекции верхушки корня. Но при реплантации они уточняются непосредственно после извлечения зуба из лунки. В дополнение к ранее перечисленным противопоказаниям следует добавить отсутствие на корне зуба деминерализованного цемента и появление на нем участков округлой или овальной формы желтого цвета, лишенных мягкотканого розового покрова, а также заболевания, угнетающие процессы регенерации костной ткани. Реплантацию зуба проводят при его вывихе. Суть этой операции состоит в том, что после удаления зуба с минимальной травмой его погружают в теплый (температура 37°C) изотонический раствор хлорида натрия с добавлением антибиотиков. Нельзя хранить реплантируемый зуб в формалине и спирте. Лунку очищают от грануляций, промывают раствором антибиотиков. В асептических условиях производят механическую очистку корневых каналов и кариозной полости зуба, пломбируют. Затем резецируют верхушку корня, после чего зуб вставляют в лунку. Однокорневые зубы фиксируют на две недели быстротвердеющей пластмассой или металлической шиной. Многокорневые зубы в фиксации могут не нуждаться. На весь период иммобилизации зуба назначают строгий гигиенический уход за полостью рта и щадящую диету. К редко применяемым хирургическим способам лечения хронических периодонтитов следует отнести гемисекцию, ампутацию корня, коронаро- радикулярную сепарацию. Под гемисекцией понимают удаление корня вместе с прилежащей к нему коронковой частью зуба. Ампутация означает удаление всего корня при сохранении коронковой части зуба.

## Тема № 2

### Периоститы

#### Острый одонтогенный периостит челюстей

Острый одонтогенный периостит челюсти – острое абсцедирующее воспаление периоста альвеолярного отростка реже, части тела. Локализуется периостит с одной стороны челюсти, чаще – на вестибулярной, реже – нёбной или язычной поверхности.

*Этиология и патогенез.* Периостит является осложнением острого или обострившегося хронического периодонтита. Нагноение корневой или фолликулярной кисты, раны после удаления зуба, наличие у больного абсцедирующей формы пародонтита; может являться осложнением затруднённого прорезывания зуба мудрости, сопутствующим явлением при остром одонтогенном остеомиелите. Острый периостит челюсти – следствие обострения хронического периодонтита.

Выделяются 34 штамма бактерий, чаще стрептококки, лактобактерии. Острые одонтогенные заболевания (в том числе и периостит челюсти) возникают в 66% случаев в связи с проникновением в ткани стафилококка, в 32% - стрептококка, а в 2% - других микроорганизмов.

Объективные признаки зависят от того, где локализуется очаг воспаления периоста и какова его протяженность, какова вирулентность микрофлоры, как велика сопротивляемость организма. Значительная ассиметрия лица. При осмотре полости рта имеют место отёчность, гиперемия и инфильтрация, сглаженность по переходной складке, а затем в течение 3-5 дней появляется флюктуация в пределах 304 зубов. Боль – при перкуссии по 1-2 зубам.

Если гной распространяется к углу и на ветвь челюсти, это приводит к появлению тризма – сведения челюстей, так как возникает рефлекторное сокращение воспалительных жевательной и медиальной крыловидной мышц. Принято различать три степени тризма:

I степень – когда имеется лишь небольшое ограничение открывания рта; II степень – рот открывается на 1 см; III степень – челюсти полностью сведены, самостоятельное открывание рта больным совершенно невозможно. В таких случаях осмотр рта представляет определённые трудности, как для врача, так и для больного.

Для острых гнойных периоститов челюсти, характерным является отсутствие существенных изменений кости, которые могли бы привести к образованию секвестров. В этом – одно из кардинальных отличий острого периостита от острого остеомиелита челюсти.

В соответствии с клиническими признаками и локализацией очага рекомендуют различать следующие формы острого одонтогенного периостита: 1) серозный и 2) гнойный.

*Лечение.* В тех случаях, когда зуб сильно разрушен, а остатки его (корень) не представляют ценности, нужно их удалить и назначить общее лечение без тепловых процедур (возможны кровотечения из лунки). Прополоскать рот слабым (1:1000) раствором перманганата калия; дренировать разрез узкой резиновой полоской. Антибиотики. Спустя 2-3 дня можно назначить физиотерапевтические процедуры (УВЧ, соллюкс, электрофорез).

Хирургическое вмешательство преследует цель обеспечить общие мероприятия. Хирургическое вмешательство состоит из безотлагательного удаления «виновного» зуба. Удаление зуба в позднем периоде должно обязательно сочетаться с рассечением тканей в области наиболее отчётливо выраженного воспаления. Рассечение мягких тканей производится по переходной складке или на десне с язычной стороны; длина каждого разреза должна быть не менее 2-2,5 см. Расшатанные соседние зубы следует сохранить.

Чтобы обеспечить свободный и продолжительный отток гноя через произведённый разрез, в него вводят вдвое сложенную или спиралеобразно свёрнутую полоску из резины хирургической перчатки. Если «причинный» зуб с достаточно сохранившейся коронкой и может быть использован в дальнейшем при жевании или как опора, то в этом случае рекомендуется резекция верхушки корня зуба или реимплантация зуба.

*Общее лечение* состоит в применении комплекса антибиотиков, десенсибилизирующих, антикоагулянтов, дезинтоксикационных средств, а также средств, способствующих уплотнению стенок сосудов и нормализации неспецифической реактивности организма больного. Антибиотики: бензеницилин, линкомицин, ампицилин, морфокцилин, вибрамицин или пенициллиназоустойчивые с широким спектром действия. Постельный режим, обильное питьё, молочно-растительную диету, орошение полости рта. Для снижения гиперергического фона воспаления можно вводить (в течение лишь 1-2 суток) гидрокортизон, преднизол.

### Тема № 3

#### Остеомиелит одонтогенный

Термин "остеомиелит" означает "воспаление костного мозга". Остеомиелит челюстей представляет собой инфекционно-аллергический гнойно-некротический процесс, который развивается в кости под воздействием как внешних (физических, химических, биологических), так и внутренних (нейрогуморальных, аутоинтоксикации) факторов. Он может распространяться и на окружающие ткани.

*Этиология* : аллергическая теория С.М. Дерижанова, нейротрофическая теория. Приведенные теории одонтогенного остеомиелита не исключают, а дополняют друг друга, хотя некоторые авторы считают, что в развитии воспалительного процесса ведущими являются рефлекторные компоненты. Остеомиелитический процесс может развиваться у людей всех возрастных категорий, но чаще всего он возникает в 20-40-летнем возрасте, то есть поражает наиболее трудоспособную группу населения. Женщины болеют реже, чем мужчины, что обусловлено более внимательным уходом за зубами и своевременным обращением к врачу.

Одонтогенный остеомиелит нижней челюсти встречается чаще (у взрослых - 68%, у детей - 62%), чем верхней (соответственно 32 и 38%).

*Патогенез*. Одонтогенный остеомиелит челюсти характеризуется следующими патоморфологическими изменениями: мелкими и крупными очагами гнойной инфильтрации костного мозга, тромбозом сосудов, гнойным расплавлением тромбов, многочисленными участками кровоизлияний, очагами остеонекроза.

#### Классификация:

В зависимости от характера клинического течения процесса следует выделять три стадии остеомиелита: *острую, подострую и хроническую*.

По распространенности процесса различают *ограниченный, очаговый и разлитой (диффузный) остеомиелит*.

Г.И. Семенченко (1958) предлагает систематизировать воспалительный процесс на каждой челюсти в отдельности и выделяет на нижней челюсти пять форм его течения:

1. Ограниченный или распространенный остеомиелит альвеолярного отростка.
2. Ограниченный или распространенный остеомиелит тела или ветви нижней челюсти.
3. Множественные гнездные поражения нижней челюсти с секвестрами или без них.
4. Ограниченный или распространенный остеомиелит альвеолярного отростка и тела нижней челюсти; альвеолярного отростка, тела и ветви челюсти.
5. Гипертрофическая форма хронического остеомиелита нижней челюсти.

*Клиническое течение* процесса можно разделить на три стадии: *острую, подострую и хроническую*. В *острой стадии* заболевания больные жалуются на интенсивную, локализованную или разлитую боль в области челюсти. Первые клинические проявления процесса обычно укладываются в картину обострившегося хронического периодонтита. Но вскоре локальная боль сменяется интенсивной болью в челюсти с иррадиацией по ходу ветвей тройничного нерва.

Наблюдается парестезия нижней губы (симптом Венсана). Наблюдался этот симптом при локализации воспалительного процесса на нижней челюсти в области малых и больших коренных зубов.

При переходе гнойно-воспалительного процесса за пределы челюсти больные жаловались на болезненную припухлость мягких тканей, затруднение открывания рта, боль при глотании, жевании.

Характерным симптомом острого остеомиелита является озноб, нередко повторяющийся. Обычно больной бледен, вял, заторможен. Сознание сохранено, но иногда отмечается его затемнение, бред. Наблюдается головная боль, нередко боль во всем теле, нарушение сна, общая слабость, отсутствие аппетита, быстрая утомляемость, повышенная раздражительность или апатия. Тоны сердца приглушены. Пульс учащен (тахикардия). Если



интоксикация организма нерезко выражена, то общее состояние организма может быть удовлетворительным.

Наблюдается припухлость лица, размеры которой зависят от локализации гнойно-воспалительного очага. Кожа над местом припухлости чаще бывает гиперемированная, отечная, в складку не берется. При пальпации определяется плотный, малоподвижный, болезненный воспалительный инфильтрат. В центре его может отмечаться флюктуация. Открывание рта ограничено в результате вовлечения в воспалительный процесс жевательных мышц. При локализации острого остеомиелита на нижней челюсти в области моляров и премоляров почти всегда наблюдается воспалительная контрактура.

Изо рта исходит гнилостный запах, язык обложен, слюна в связи с угнетением ее секреции густая и тягучая. В начале заболевания причинный зуб неподвижен, но вскоре он начинает расшатываться. Становятся подвижными и рядом расположенные зубы. При развитии острого остеомиелитического процесса, после удаления зуба, наблюдается выделение из его лунки гнойного содержимого. При пальпации участка челюсти в области пораженных зубов определяется некоторая сглаженность и утолщение альвеолярного отростка. Слизистая оболочка на протяжении нескольких зубов гиперемирована и отечна. На 3-и-4-е сутки десна в области причинного зуба отслаивается от альвеолярного отростка и при надавливании из-под нее выделяется гной. Слизистая оболочка становится цианотичной и пастозной. При распространении гнойно-воспалительного процесса на клетчаточные пространства возникают абсцессы и флегмоны окологлазничных мягких тканей.

Острый одонтогенный остеомиелит нижней челюсти, в отличие от аналогичного поражения верхней челюсти, характеризуется более тяжелым клиническим течением заболевания, вовлечением в патологический процесс значительных участков кости, а также более частыми и разнообразными осложнениями со стороны окружающих мягких тканей, обуславливающих развитие самостоятельных нагноительных процессов в отдаленных от основного очага участках.

Первые костные изменения можно выявить с помощью рентгенологического исследования не ранее чем на 10-14-е сутки или спустя 2-3 недели от начала заболевания. Изменения в челюсти проявляются нечеткостью костной структуры, в дальнейшем - очагами остеолита и некроза. Наблюдается увеличение в крови числа нейтрофильных гранулоцитов от  $12-20 \cdot 10^9$  /л до  $30 \cdot 10^9$  /л. Появляются молодые формы нейтрофильных гранулоцитов (миелоциты, юные, палочкоядерные). Отмечаются эозино- и лимфопения. СОЭ крови у больных с острым одонтогенным остеомиелитом увеличивается и у большинства из них находится в пределах от 15 до 40 мм/ч. Наиболее грозным в прогностическом отношении является сочетание лейкопении, моноцитопении, эозинофилии и СОЭ, увеличенной до 30-70 мм/ч. Со стороны красной крови изменений обычно нет, лишь у ослабленных больных может наблюдаться снижение содержания гемоглобина.

*Острый одонтогенный остеомиелит челюстей* нужно дифференцировать: с острым (обострившимся хроническим) периодонтитом; острым одонтогенным периоститом; одонтогенными воспалительными заболеваниями мягких тканей челюстно-лицевой области (абсцессами и флегмонами); нагноившимися кистами челюстно-лицевой области; специфическими воспалительными заболеваниями (актиномикозом, туберкулезом); злокачественными новообразованиями. Острая стадия остеомиелита длится 1-2 недели и лишь при обширных костных поражениях - до 3 недель. Затем наступает стабилизация воспалительного процесса (*подострая* фаза), которая может продолжаться до 2 недель. Клиническими признаками перехода острого остеомиелита челюсти в *подострую* стадию является то, что выделяющееся из послеоперационных ран или из-под десневого края гнойное содержимое становится более густым, а количество его уменьшается. Общее состояние больных улучшается, восстанавливается аппетит и сон. Температура тела снижается, однако не падает до нормы. Болевые ощущения исчезают, но может наблюдаться ноющая боль в челюсти.

Припухлость лица уменьшается, инфильтрация мягких тканей вокруг пораженного участка челюсти становится более ограниченной, операционная рана выполняется грануляционной тканью и очищается от некротизированных тканей. Изменяется степень подвижности зубов. Зубы, расположенные в воспалительном очаге, становятся более подвижными, а по его периферии несколько укрепляются. Формируются свищевые ходы. Изменяются показатели крови. Уменьшается количество лейкоцитов, достигая верхней границы нормы. В анализах крови исчезают юные нейтрофильные лейкоциты, нормализуется количество палочкоядерных клеток, появляется лимфоцитоз и увеличивается число эозинофилов. Уменьшается СОЭ.

*На рентгенограммах в подострой стадии* одонтогенного остеомиелита видны один или несколько очагов разрежения костной ткани неправильной формы.

*Хронический остеомиелит* является наиболее длительной стадией заболевания и продолжается 4-6 недель, а иногда несколько месяцев и даже лет. Эта фаза характеризуется завершением отторжения секвестров и одновременным усилением регенеративных процессов. Общее состояние больных значительно улучшается, температура тела нормализуется, иногда отмечается ее незначительное повышение. Боль уменьшается. Отек тканей почти исчезает. При пальпации определяется утолщение пораженного участка кости и инфильтрация окружающих его мягких тканей. Утолщение кости обусловлено оссифицирующим периоститом.

В области послеоперационных разрезов возникают свищи. Они могут появляться также и на слизистой оболочке полости рта. В дальнейшем из наружных отверстий свищевых ходов начинают выпячиваться грануляции, что, по мнению В.М. Уварова, является первым признаком отторжения секвестров. Зубы, которые находятся в остеомиелитическом очаге, обычно расшатаны, а рядом стоящие здоровые зубы постепенно укрепляются. Особое место в диагностике хронического одонтогенного остеомиелита челюстей принадлежит рентгенологическому методу исследования. Первые костные рентгенопозитивные изменения появляются на 10-14-е, а иногда и на 21-е сутки от начала развития заболевания. Наблюдается очаговое или диффузное просветление кости. В дальнейшем происходит формирование секвестра. По величине секвестры бывают различными - от наиболее мелких, так называемых милярных (величиной с просынное зерно), до очень крупных (ветвь челюсти). Они могут иметь разнообразную форму: неправильную, многогранную и др. Секвестрация их проходит с развитием грануляционной ткани, что рентгенологически выявляется в виде полосы просветления, окаймляющей участок некротизированной костной ткани (секвестр). Нередко можно выявить по нижнему краю тела и в области ветви челюсти выраженные периостальные наслоения.

*Лечение.* В фазе *острого* одонтогенного воспаления (начальный период развития гнойно-некротического процесса) необходимо: уменьшить "напряжение" тканей и дренировать очаги воспаления; предупредить развитие инфекции и образование некроза по периферии воспалительного очага (сохранение микроциркуляции); снизить сосудистую; уменьшить общую интоксикацию организма; создать покой пораженному органу; снизить нейрогуморальные сдвиги и уменьшить патологические рефлекссы; провести симптоматическое лечение. В период формирования секвестров основные лечебные мероприятия должны быть направлены на борьбу с инфекцией, то есть на предупреждение дальнейшего распространения гнойно-некротического процесса. В этой фазе необходимо стремиться предупредить образование новых некрозов (сохранить микроциркуляцию по периферии воспалительного очага) и ускорить формирование секвестров в местах уже образовавшихся некрозов. Необходимо создать покой пораженному органу. Нужно снизить сосудистую проницаемость и интенсивность нейрогуморальных сдвигов, а также уменьшить число патологических рефлекссов, поступающих к очагу воспаления. В дальнейшем заболевание входит в фазу стабилизации хронического процесса и завершения формирования секвестров. В этот период проводят оперативное вмешательство - *секвестрэктомия*.

### Болезни прорезывания зубов

Из нарушений (аномалий) прорезывания зубов наиболее часто встречаются затруднённое прорезывание, неправильное положение зуба, возникающее в процессе прорезывания (дистопия), неполное прорезывание зуба через костную ткань челюсти или слизистую оболочку (полуретенция), задержка прорезывания полностью сформированного зуба через компактное вещество кости (ретенция).

#### Затруднённое прорезывание нижнего зуба мудрости – перикоронорит

Прорезывание нижних зубов мудрости происходит преимущественно в возрасте 18-25 лет, иногда позже. Нижний зуб мудрости чаще бывает двухкорневым с большой и хорошо выраженной коронкой, часто с изогнутыми корнями. Определённое значение при затруднённом прорезывании нижнего третьего моляра имеют:

- 1) отсутствие предшественника в виде молочного зуба, отчего структура кости над зубом делается более плотной;
- 2) толстый и плотный компактный слой кости по наружной и внутренней поверхности челюсти, вместе с наружной и косой линиями;
- 3) недостаток места в ветви;
- 4) толстая слизистая оболочка, содержащая волокна щёчной мышцы и верхнего констриктора глотки, что создаёт мягкотканевый барьер для прорезывания зуба.

В.М. Шейнберг и Г.Д. Житницкий (1970) разработали классификацию положений нижнего зуба мудрости в зависимости от положения его оси по отношению к дистальному отделу альвеолярной части нижней челюсти и её ветви:

- 1) вертикальное (ось зуба мудрости параллельна оси второго моляра);
- 2) медиально-косое (ось зуба мудрости наклонена к оси второго моляра);
- 3) дистально-косое (ось зуба мудрости наклонена к ветви нижней челюсти);
- 4) горизонтальное (ось зуба мудрости перпендикулярна оси второго моляра)
- 5) язычное (ось зуба отклонена в язычную сторону);
- 6) щёчное (ось зуба отклонена в щёчную сторону);
- 7) комбинированное (различные сочетания указанных выше положений).

После прорезывания верхней части коронки и обнажения одного или обоих медиальных бугров нижнего зуба мудрости слизистая оболочка покрывает его в виде капюшона; под ней скапливается обильная микрофлора. J. Moore (1985), а также J. Sowrai (1985) считают, что при затруднённом прорезывании нижнего зуба мудрости необходимо различать острый и хронический перикоронит.

**Острый перикоронит.** Представляет собой первичный процесс воспаления тканей десны и краевого периодонта при затруднённом прорезывании нижнего зуба мудрости.

*Этиология.* Перикоронит возникает в результате активации обычной микрофлоры полости рта, в которой преобладают анаэробные и факультативно-анаэробные виды бактерий.

*Патогенез.* Во время прорезывания нижнего зуба слизистая оболочка над медиальными буграми атрофируется; оставшая часть коронки остаётся покрытой слизистой оболочкой-капюшоном. В перикоронарное пространство (между коронкой зуба и внутренней поверхностью капюшона) попадают остатки пищи, клетки слущенного эпителия, слизь. Травма слизистой оболочки капюшона во время жевания приводит к образованию на её поверхности эрозий и язв, снижению местного иммунитета. В результате этого развиваются воспалительные явления в тканях, окружающих коронку не полностью прорезывавшегося зуба мудрости.

*Клиническая картина.* Острый перикоронит-может быть катаральным и гнойным. Катаральная форма развивается вначале заболевания. Больные жалуются на боль при жевании в области прорезывающегося зуба мудрости. Общее состояние удовлетворительное, температура

тела нормальная. В поднижнечелюстной области определяется болезненный и увеличенный лимфатический узел. Открывание рта свободное. Зуб мудрости покрыт гиперемированным и отёчным капюшоном слизистой оболочки. Обычно видны только один или оба медиальных бугра зуба. В некоторых случаях вся коронка зуба находится под капюшоном, и, только приподняв его, можно увидеть зуб. Выделений из-под капюшона нет, пальпация его болезненна. Эта форма перикоронита протекает благоприятно и при своевременном лечении процесс быстро купируется.

*Гнойный перикоронит.* Характеризуется сильной постоянной болью позади второго моляра, усиливающейся при жевании. Боль «отдаёт» в ухо, височную область. Появляется боль при глотании (зубная ангина). Общее состояние больного нарушается, температура тела повышается до 37,2 – 37,5° С. Открывание рта становится ограниченным и болезненным (воспалительная контрактура I степени). При прогрессировании воспалительных явлений открывание рта ещё более ограничивается (контрактура II степени). Поднижнечелюстные лимфатические узлы увеличены, пальпация их болезненна. Слизистая оболочка у зуба мудрости гиперемирована, отёчна как в области инфильтрированного и приподнятого кверху капюшона, так и в области крыловидно-нижнечелюстной складки и нижнего свода преддверия рта на уровне нижних моляров. Воспалительные явления распространяются на слизистую оболочку нёбно-язычной дужки, щеки, мягкое небо. При надавливании на капюшон из-под него выделяется гнойное содержимое, возникает резкая боль.

*Диагностику* проводят с учётом характерной клинической картины и результатов рентгенологического исследования. На основании рентгенограммы нижней челюсти в боковой проекции можно судить о положении нижнего зуба мудрости, состоянии его периодонта и окружающей кости, отношении к ветви и каналу нижней челюсти.

### **Хронический перикоронит**

В нижнем зубе мудрости процесс развивается при частом травмировании капюшона и повторных обострениях воспалительного процесса. Задержка гноя и развитие грануляции приводит к резорбции кости. В зависимости от положения зуба, покрывающей его полностью или частично слизистой оболочки и длительности заболевания хронический перикоронит может сопровождаться:

- 1) деструкцией альвеолярной части кости по вертикали и горизонтали;
- 2) развитием маргинального гранулирующего или гранулематозного периодонтита.

*Клиническая картина* хронического перикоронита разнообразна. В одних случаях больные предъявляют жалобы на затруднённое жевание на стороне поражения, болезненность капюшона над зубом мудрости, в других - лишь на дискомфорт в полости рта, дурной запах от участка зуба мудрости. В дистальном отделе поднижнечелюстной области при обследовании выявляются увеличенные и болезненные лимфатические узлы. Слизистая оболочка над частично прорезывающимся зубом мудрости чаще гиперемирована и отёчна. Из-под капюшона в одних случаях выделяется скудное серозное отделяемое, в других - гнойный экссудат. На поверхности слизистого капюшона можно видеть изъязвления, край его бывает часто рубцово изменён. При зондировании кармана отмечается кровотечение. Пальпация тканей по наружной и внутренней поверхности альвеолярной части нижней челюсти болезненна. Хронический перикоронит может обостряться.

*Диагностика.* Заболевание диагностируется на основании клинической картины и данных рентгенографии, при которой отмечаются деструктивные изменения кпереди или кзади зуба, а также книзу при его горизонтальном положении.

*Дифференциальную диагностику* проводят с хроническим пульпитом и периодонтитом, в отдельных случаях – с невралгией третьей ветви тройничного нерва.

## **Позадимолярный периостит**

*Клиническая картина.* Заболевание развивается вследствие нарушения оттока экссудата при перикороните, а также распространения гнойной инфекции из маргинального периодонта и из-под капюшона на надкостницу позадимолярной ямки и клетчатку позадимолярного пространства, где формируется абсцесс. Боль становится более интенсивной. Общее состояние нарушается, появляются слабость, разбитость, температура тела повышается до 38-38,5 °С. Резко выражена воспалительная контрактура (II-III степени), разжевывание пищи становится невозможным, нарушается сон. Больной бледен, отмечается выраженный отёк тканей в заднем отделе поднижнечелюстной и нижней части щёчной области. Поднижнечелюстные лимфатические узлы увеличены и болезненны. Осмотр полости рта удаётся осуществить только после насильственного разведения челюстей. Пальпация капюшона и окружающих тканей резко болезненна. В позадимолярной области определяется инфильтрат, переходящий на наружную, реже внутреннюю поверхность альвеолярной части челюсти.

*Диагностика.* Необходимо учитывать клиническую картину с выраженными общими явлениями, данных рентгенографии и лабораторных показателей крови (умеренный лейкоцитоз, сдвиг лейкоцитарной формулы влево и увеличение СОЭ до 25-30 мм/ч.).

*Дифференциальная диагностика.* Заболевание следует отличать от абсцесса крыловидно-нижнечелюстного и перитонзиллярного пространств, подъязычной области.

*Лечение.* Перикоронит и позадимолярный периостит лечат преимущественно в условиях поликлиники. Комплекс мероприятий зависит от выраженности воспалительных явлений, общей и местной картины заболевания, а также от рентгенологических данных. Прежде всего, необходимо ликвидировать острые воспалительные явления. При катаральной форме перикоронита может оказаться эффективной только обработка пространства под капюшоном антисептическими растворами из шприца с затупленной иглой. При гнойном перикороните проводят перикоронаротомию – рассечение капюшона, прикрывающего коронку зуба или его дистальную часть. Иногда следует иссечь слизистый капюшон, чтобы освободить коронку зуба и создать условия для оттока экссудата. Разрез при позадимолярном периостите проводят через слизистую оболочку от основания крыловидно-нижнечелюстной складки вниз к нижнему своду преддверия рта. При воспалительной инфильтрации тканей нижнего свода преддверия рта разрез продолжают по альвеолярной части челюсти на уровне моляров. Рану дренируют резиновой полоской. Необходимы ежедневные перевязки. При перикороните и позадимолярном периостите хороший лечебный эффект даёт однократная или двукратная блокада с анестетиком по типу проводниковой и инфильтрационной анестезии. Показан приём внутрь сульфаниламидных, противовоспалительных и антигистаминных средств. При остром ретромолярном периостите назначают антибактериальные препараты в течение 6-7 дней. При хроническом перикороните после удаления зуба следует тщательно выскоблить патологические грануляционные разрастания и зашить рану наглухо. При большом дефекте кости следует ввести в костную полость гранулы гидроксилатапата, гидроксиапола, колапола, зашить рану наглухо.

*Прогноз* в основном благоприятный.

Перикоронит и позадимолярный периостит могут служить причиной гнойного лимфаденита поднижнечелюстной области, актиномикоза, язвенного стоматита. Повторное обострение процесса при позадимолярном периостите нередко приводит к гибели компактного слоя ветви нижней челюсти и развитию вторичного кортикального остеомиелита.

## **Кисты прорезывания**

Развитие кисты прорезывания связано с остатками эмбрионального эпителия или инкапсулированного эпителия из-за воспаления и такая киста называется фолликулярной (зубосодержащей).

*Клиническая картина.* Кисту трудно отличить от острого перикоронита, но чаще симптомы свидетельствуют о хроническом перикороните. Диагностика основывается на рентгенологической картине: выявляется участок деструкции кости с чёткими границами, прилежащий к нижнему третьему моляру. Пародонтальная киста может располагаться:

- 1) позади коронки зуба;
- 2) у дистальной поверхности дистального корня;
- 3) у медиальной поверхности корня и коронки зуба;
- 4) в области корней и околоверхушечной области;
- 5) в двух наличных кистозных полостях.

*Дифференциальную диагностику* проводят с кистами и одонтогенными опухолями челюсти.

*Лечение.* При наличии кисты небольших размеров её удаляют вместе с нижним зубом мудрости.

### **Затруднённое прорезывание других зубов**

Воспалительные явления чаще наблюдаются при прорезывании премоляров, клыков на обеих челюстях и верхнего третьего коренного зуба. В зависимости от расположения зуба мудрости, давления на соседние зубы появляются боли, припухлость слизистой оболочки, покрывающей альвеолярный отросток с одной или другой стороны, иногда явления острого периодонтита.

*Диагностика.* Клинический диагноз подтверждается рентгенологическими данными.

*Дифференциальную диагностику* проводят с одонтогенными воспалительными заболеваниями, нагноением кисты.

*Лечение.* В зависимости от клинической картины назначают такое же лечение, как при перикороните или периостите, абсцессах, флегмонах и остеомиелите челюсти, соответственно принципам терапии этих заболеваний. При стихании воспалительных явлений решают вопрос удаления зуба, который не может прорезаться и является дистопированным, полуретенированным или ретинированным.

*Прогноз* при затруднённом прорезывании зубов благоприятный.

*Профилактика* заболеваний прорезывания зуба заключается в контроле за правильным развитием челюсти и прорезыванием зубов, санации полости рта и своевременном ортодонтическом лечении, соблюдении правил гигиены полости рта.

## **Абсцессы и флегмоны поверхностных и глубоких пространств челюстно - лицевой области (этиология, патогенез, топография, клиническая картина, диагностика и лечение.**

### **Анатомические особенности пространств челюстно - лицевой области**

Височная фасция, *fascia temporalis*, покрывает одноименную мышцу. Начинается она от *linea temporalis*, направляется к скуловой дуге и возле последней делится на две пластинки (поверхностная прикрепляется к наружной поверхности дуги, а глубокая - к внутренней стороне дуги). Между пластинками пространство заполнено жировой тканью. Жевательная Фасция, *fascia masseterica*, покрывает *m.masseter* и прикрепляется вверху к скуловой дуге, внизу - к краю нижней челюсти, а сзади и спереди - к ветви нижней челюсти. Вокруг околоушной железы расположена фасция околоушной железы, *fascia parotideae*, которая образует для этой слюнной железы капсулу. Эта фасция дает много отростков внутрь железы, которые в виде перегородок делят ее на отдельные дольки. *Fascia buccopharyngea* (щечноглоточная фасция) покрывает щечную мышцу спереди переходя в рыхлую клетчатку, а сзади распространяется на глотку. Снаружи к фасции прилегает жировой комочек щеки. Височная, щечноглоточная и околоушная фасции прочно соединяются между собой.

### **На шее различают 5 фасциальных листков по В.Н. Шевкуненко :**

- поверхностная фасция шеи, *fascia colli superficialis*, окружает подкожную мышцу шеи;
  - поверхностный листок собственной фасции шеи, *lamina superficialis fasciae colli propriae*;
  - глубокий листок собственной фасции шеи, *lamina profunda fasciae colli propriae*;
  - внутренняя фасция шеи, *fascia endocervicalis*, обхватывает двойным листком (висцеральным и -париетальным) гортань, трахею, глотку, щитовидную железу, пищевод, крупные сосуды; пространство между этими листками называется *spacium previscerale*, которое продолжается в переднее средостение.
  - предпозвоночная фасция, *fascia prevertebralis*, покрывает спереди глубокие мышцы шеи (лестничные и др.), идет от основания черепа по этим мышцам вниз в заднее средостение.
- Между 4 и 5 фасциями, позади глотки и пищевода, находится узкая щель, *spatium retropharyngeale*, которая заполнена рыхлой клетчаткой и продолжается в заднее средостение.

### **Классификация:**

В зависимости от анатомо-топографической локализации одонтогенные абсцессы и флегмоны можно условно разделить на четыре группы:

1. Абсцессы и флегмоны тканей, прилежащих к верхней челюсти:
  - а) поверхностные - подглазничная, щёчная, скуловая области;
  - б) глубокие – подвисочная и крыловидно-нёбная ямки;
  - в) вторичные – височная область, область глазницы.
2. Абсцессы и флегмоны тканей, прилежащие к нижней челюсти:
  - а) поверхностные – поднижнечелюстной, подподбородочный треугольники;
  - б) глубокие – крыловидно-нижнечелюстное, окологлоточное, подъязычное пространства;
  - в) вторичные – позадичелюстная область, передние области и пространства шеи.
3. Абсцессы и флегмоны языка.
4. Распространенные флегмоны лица и шеи.

### **Абсцессы и флегмоны подглазничной области**

*Границами* подглазничной области являются: сверху - нижний край глазницы; внутри боковая стенка носа; снизу - альвеолярный отросток верхней челюсти; снаружи - скуло-челюстной костный шов.

Клетчаточное пространство подглазничной области из клыковой ямки через подглазничный канал сообщается с клетчаткой орбиты. При тромбофлебите угловой вены лица поражаются вены орбиты, которые впадают в венозные синусы черепа.

*Клиника.* В начальной стадии развития воспалительный процесс локализуется в области передней поверхности верхней челюсти и верхней губы, напоминая острый гнойный периостит. В дальнейшем припухлость верхней губы увеличивается, а воспалительный инфильтрат может распространяться на всю подглазничную, щечную и скуловую области. Сглаживается носогубная борозда, приподнимается крыло носа, появляется отек верхнего и нижнего века. Кожа подглазничной области гиперемирована, в складку не берется. Воспалительный инфильтрат находится выше, чем при остром периостите. В связи с этим может возникнуть раздражение подглазничного нерва, которое вызовет сильную боль. Открывание рта не нарушено. Отмечается болезненность при глубокой пальпации в области клыковой ямки.

*Лечение.* Хирургическое вмешательство при абсцессах и флегмонах данной локализации заключается во вскрытии гнойного очага внутри - или внеротовым разрезом. Глубоко расположенные гнойники вскрывают разрезом по переходной складке, кровоостанавливающим зажимом раздвигают мышцы и проходят в клыковую ямку.

### **Абсцессы и флегмоны скуловой области**

*Границы* скуловой области соответствуют расположению скуловой кости: верхней границей являются передненижний отдел височной кости и нижний край орбиты; передней – скулочелюстной шов; нижней - передневерхний отдел щечной области; задней - скуловисочный костный шов. Клетчаточное пространство скуловой области сообщается с клетчаткой подглазничной, височной, щечной и околоушно-жевательной областей, подвисочной и височной ямками, глазницей.

*Клиника.* Клинически при абсцессах и флегмонах скуловой области в месте ее расположения определяется различной плотности болезненный инфильтрат, который вызывает припухлость, а также отек верхнего и нижнего века. Кожа над инфильтратом может быть гиперемирована, напряжена. Открывание рта свободное.

*Лечение.* Хирургическое вмешательство при гнойных процессах этой локализации проводят со стороны кожных покровов по месту наиболее выраженной флюктуации.

### **Флегмоны глазницы**

*Границы* орбитальной области соответствуют стенкам глазницы.

*Клиника.* Клиническое течение воспалительных процессов орбитальной области довольно тяжелое. Оно характеризуется выраженной интоксикацией, высокой температурой тела, головной болью мучительного характера и болью в глубине глазницы. Появляется отечность и инфильтрация век, цвет их обычно не изменяется, реже веки принимают красновато- синюшный оттенок. Развивается *хемоз* - отек конъюнктивы века, ее гиперемия. Выпячивание глазного яблока (экзофтальм) наблюдается в результате воспаления ретробульбарной клетчатки.

*Лечение.* Основным методом лечения флегмон глазницы является достаточно широкое вскрытие полости гнойника для его опорожнения. При выполнении оперативного доступа к гнойнику делают разрез кожи вдоль верхнего, нижнего века или наружного края глазницы до кости и, раздвигая ткани тупым путем, проникают между костной стенкой орбиты и глазным яблоком.

### **Абсцесс и флегмона щечной области**

*Границами* щечной области является: сверху - нижний край скуловой кости; спереди - линия, соединяющая скулочелюстной шов с углом рта; снизу - нижний край нижней челюсти; сзади - передний край жевательной мышцы. Через жировой комок Биша щечная область сообщается со многими клетчаточными пространствами (крыловидно- нижнечелюстным,



глубоким отделом околоушно-жевательной области, подвисочной, височной и крылонёбной ямками, подглазничной областью).

*Клиника.* Заболевание начинается пульсирующей болью в данной области, усиливающейся при открывании рта. При поверхностно расположенных воспалительных процессах наблюдается выраженная инфильтрация, которая распространяется на всю щеку и даже веки, вследствие чего глазная щель суживается или полностью закрывается. Кожа над инфильтратом напряжена, гиперемирована, в складку не собирается, нередко определяется флюктуация. Боль в покое умеренная, имеется ограничение открывания рта. При глубокой локализации воспалительного процесса (под щечной мышцей) симптомы воспаления со стороны кожных покровов выражены в меньшей степени. В преддверии полости рта пальпируется болезненный инфильтрат, имеется гиперемия и отечность слизистой оболочки щеки, сглаженность переходных складок, затрудненное открывание рта. Предвестником генерализации инфекции является вовлечение в воспалительный процесс жирового комка Биша. При этом наблюдается резкое ухудшение общего состояния организма больного и нарастание клинической симптоматики.

*Лечение.* Поверхностно расположенные абсцессы и флегмоны вскрывают наружным доступом. Разрез кожи проводят над центром инфильтрата или вблизи его нижнего края параллельно ходу ветвей лицевого нерва, а также в поднижнечелюстной области или по носогубной складке. Глубокие абсцессы и флегмоны щеки вскрывают со стороны преддверия полости рта по линии смыкания зубов или параллельно ходу выводного протока околоушной железы.

### **Абсцессы и флегмоны подвисочной и крылонёбной ямок**

*Границами* подвисочной ямки являются: сверху - нижняя поверхность большого крыла клиновидной кости; спереди - бугор верхней челюсти и нижний отдел височной поверхности скуловой кости; снизу - щечно-глоточная фасция; сзади - шиловидный отросток височной кости с отходящими от него мышцами и передняя поверхность мышечного отростка нижней челюсти; изнутри - наружная пластинка крыловидного отростка клиновидной кости; снаружи - внутренняя поверхность ветви нижней челюсти. Крылонёбная ямка лежит в глубине между верхней челюстью и крыловидным отростком, внутрь от подвисочной ямки. Переднюю стенку крылонёбной ямки составляет задняя поверхность тела верхней челюсти и глазничный отросток нёбной кости: сзади ямка отграничена крыловидным отростком клиновидной кости и медиально-наружной поверхностью вертикальной части нёбной кости; сверху - нижней поверхностью тела и основанием большого крыла клиновидной кости. Данная область сообщается через нижнеглазничную щель с глазницей, через клетчаточные пространства между крыловидными мышцами - с окологлоточными и крыловидно-нижнечелюстными пространствами, а также жировым комком Биша. Воспалительные процессы из подвисочной ямки легко распространяются на височную область, где сверху условная граница проходит по скуловой дуге, подвисочному гребню и нижней поверхности клиновидной кости. Через крыловидное венозное сплетение имеется связь с внутричерепными венозными синусами.

*Клиника.* Клиническое течение абсцессов и флегмон этой локализации тяжелое. Больного беспокоит боль в области верхней челюсти с иррадиацией в височную область и глаз, а также боль при глотании. Далее температура тела повышается, головная боль усиливается. В некоторых случаях можно определить незначительно выраженный отек щечной, скуловой и нижнего отдела височной областей, а иногда и век. Открывание рта ограничено. Во время осмотра верхнезадних отделов преддверия полости рта обнаруживается отечность и гиперемия слизистой оболочки. При пальпации удается определить болезненный инфильтрат по переходной складке и в области бугра верхней челюсти.

*Лечение.* Оперативный доступ, выполняемый в целях дренирования гнойно-воспалительного очага, проводят со стороны полости рта. Разрез делают по переходной складке преддверия полости рта над большими коренными зубами верхней челюсти. Длина его не должна быть меньше 3-4 см. Тупо расслаивая мягкие ткани, продвигаются к гнойному очагу.

При распространении воспалительного процесса на височную область проводят дополнительные разрезы по переднему краю височной мышцы и в подскуловой области.

### **Абсцесс и флегмона височной области**

*Границами* височной области являются : сверху и сзади - височная линия лобной и теменной костей; снизу - подвисочный гребень клиновидной кости; спереди - скуловая кость и скуловой отросток лобной кости; снаружи - скуловая дуга; внутри - височная площадка, которая образована височной, теменной и клиновидной костями.

*Клиника.* Общее состояние больных обычно средней тяжести или тяжелое. При расположении гнойного очага между апоневрозом и височной мышцей или под височной мышцей у них наблюдается значительная интоксикация, высокая температура тела, воспалительная контрактура челюстей, а при вовлечении в воспалительный процесс только подкожной жировой клетчатки клиническая симптоматика заболевания менее выражена, несмотря на обширный отек мягких тканей. Если гнойный процесс локализуется во втором слое *апоневрозом и височной мышцей*, то инфильтрат может иметь вид "песочных часов". Пальпация инфильтрата вызывает боль, нередко определяется флюктуация.

*Лечение.* При локализации абсцессов и флегмон в височной области разрез кожи проводят по месту прикрепления височной мышцы с контрапертурой в скуловой области или параллельно ходу волокон височной мышцы.

### **Абсцесс и флегмона околоушно - жевательной области**

*Границы.* К околоушно-жевательной области относится часть лица, ограниченная сверху нижним краем скуловой дуги и скуловой костью, спереди - передним краем жевательной мышцы, снизу - нижним краем тела нижней челюсти, сзади - наружным слуховым проходом и задним краем ветви нижней челюсти. В клинике целесообразно выделять поверхностные и глубокие абсцессы и флегмоны околоушно-жевательной области. *При поверхностных воспалительных процессах* гнойный очаг локализуется между кожей и околоушно-жевательной фасцией или между этой фасцией и наружной поверхностью жевательной мышцы, *при глубоких (субмассетеральных)* - между наружной поверхностью ветви нижней челюсти и жевательной мышцей.

*Клиника.* Пальпаторно определяется болезненный инфильтрат, флюктуация. Открывание рта мало затруднено, если гнойно-воспалительный очаг локализуется между околоушной железой и жевательной мышцей. При локализации гнойного очага под жевательной мышцей клиническое течение заболевания, как правило, нетяжелое. Умеренно выраженная припухлость лица ограничивается пределами жевательной мышцы, кожа над ней подвижная, обычной окраски, собирается в складку. Флюктуация не определяется из-за глубокой (под мышцей) локализации гнойника. Характерным клиническим признаком глубоких воспалительных процессов является резкое ограничение открывания рта. Слизистая оболочка заднего отдела щеки отечна, на ней видны отпечатки коронок зубов. При пальпации переднего края жевательной мышцы со стороны преддверия рта можно установить ее уплотнение и болезненность.

*Лечение.* При поверхностном расположении гнойно-воспалительных очагов данной области разрез проводят со стороны кожи во впредидушной области или параллельно ходу ветвей лицевого нерва. При обширных воспалительных процессах указанной локализации, а также при глубоком расположении гнойных очагов разрез делают со стороны кожи параллельно нижнему краю нижней челюсти, отступая книзу на 1,5-2 см или окаймляя угол нижней челюсти с отсечением от нее края жевательной мышцы.

### **Абсцессы и флегмоны позадищеюстной области**

*Границами:* сверху - нижняя стенка наружного слухового прохода; спереди - задний край ветви нижней челюсти и медиальная крыловидная мышца; снизу - нижний полюс околоушной

слюнной железы; сзади - сосцевидный отросток височной кости и грудино-ключично-сосцевидная мышца; внутри - шиловидный отросток височной кости и отходящие от него мышцы, снаружи - околоушно-жевательная фасция. В позадичелюстной ямке располагается околоушная слюнная железа и сосудисто-нервный пучок шеи.

*Клиника.* При осмотре выявляется припухлость мягких тканей данной области. Пальпаторно определяется плотный болезненный инфильтрат. Кожа над ним может быть гиперемирована, напряжена, в складку не берется. Больные жалуются на боль при глотании, жевании, повороте головы. На этой стадии воспалительного процесса позадичелюстной области нередко возникают трудности при проведении дифференциальной диагностики его с острым паротитом. Тщательно собранный анамнез, изменение слизистой оболочки вокруг выводного протока и характер выделяющейся слюны дают возможность правильно установить диагноз. Распространение гнойного процесса на соседние клетчаточные пространства подкожножировой основы вызывает воспалительную контрактуру, отягощает течение заболевания и может явиться причиной развития грозных осложнений.

*Лечение.* Вскрытие абсцесса и флегмоны позадичелюстной области проводят разрезом, который расположен параллельно заднему краю ветви нижней челюсти.

### **Абсцесс и флегмона поднижнечелюстной области**

*Границами:* снаружи - внутренняя поверхность тела нижней челюсти; спереди и сзади соответственно переднее и заднее брюшко двубрюшной мышцы; сверху - глубокий листок собственной фасции шеи, который покрывает челюстно-подъязычную мышцу; снизу - поверхностный листок собственной фасции шеи.

*Клиника.* Больные, как правило, жалуются на боль в области припухлости, которая усиливается при движении челюсти, глотании, разговоре. Имеется припухлость мягких тканей соответствующего отдела этой области, которая особенно выражена при поверхностной локализации процесса. Кожа над припухлостью может быть гиперемированной. Вначале она свободно собирается в складку, но затем становится все более напряженной. Инфильтрат болезнен при пальпации, определяется флюктуация. Открывание рта несколько ограничено из-за болезненности, возникающей на почве сдавления вышеупомянутого инфильтрата краем нижней челюсти. При распространении воспалительного процесса на соседние клетчаточные пространства клиническая картина заболевания изменяется соответственно локализации гнойного очага. Воспалительная реакция со стороны слизистой оболочки дна полости рта почти не определяется, в некоторых случаях на стороне поражения можно обнаружить отек и гиперемию слизистой оболочки подъязычной области. Гнойно-воспалительные процессы данной локализации могут осложняться передним медиастинитом.

*Лечение.* Оперативное вмешательство при абсцессах и флегмонах осуществляют в поднижнечелюстной области. Разрез длиной 5-6 см выполняют, отступив на 2 см ниже края нижней челюсти, чтобы не повредить краевую ветвь лицевого нерва.

### **Абсцессы и флегмоны подподбородочной области**

*Границы:* спереди и сверху - нижний край подбородочного отдела нижней челюсти; сзади - челюстно-подъязычная мышца; снаружи – передние брюшки правой и левой двубрюшной мышцы; снизу - подъязычная кость.

*Клиника.* Клиническое течение абсцессов и флегмон подподбородочной области обычно средней тяжести. Больного беспокоит боль, которая усиливается при движении нижней челюсти. При осмотре имеется припухлость мягких тканей, лицо удлинено. Пальпаторно определяется плотный болезненный инфильтрат, который располагается симметрично по отношению к средней линии тела. Кожа над ним гиперемирована, напряжена, в складку не собирается. В центре инфильтрата часто можно определить флюктуацию. Открывание рта свободно. Язык слегка приподнят, в размерах не увеличен. Движения его болезненны, так как мышцы корня языка прикрепляются к подъязычной кости, которая находится в

непосредственном контакте с воспалительно-измененными тканями. Слизистая оболочка переднего отдела подъязычной области может быть гиперемированной.

*Лечение.* Линия выполняемого разреза должна идти от середины подбородочного отдела нижней челюсти к подъязычной кости или параллельно краю нижней челюсти.

**Абсцесс и флегмона крыловидно-нижнечелюстного пространства**

*Границами* крыловидно-нижнечелюстного пространства являются : снаружи – внутренняя поверхность ветви нижней челюсти и нижний отдел височной мышцы; внутри, сзади и снизу -наружная поверхность медиальной крыловидной мышцы; сверху - наружная крыловидная мышца; спереди - крылочелюстной шов, к которому прикрепляется щечная мышца. Крыловидно-нижнечелюстное пространство сообщается с позадичелюстной, подвисочной и крылонёбной ямками, щечной областью, окологлоточным пространством и может переходить на наружную поверхность ветви нижней челюсти.

*Клиника.* Местными признаками развития воспалительного процесса является прогрессирующее ограничение открывания рта, усиливающаяся боль при глотании, парестезия соответствующей половины губы и подбородка. При осмотре больного припухлость лица обычно не определяется. Цвет кожи не изменен, она легко собирается в складку. Подтверждением диагноза является наличие болевой точки на внутренней поверхности угла нижней челюсти в области прикрепления к кости сухожилия медиальной крыловидной мышцы. Надавливание на эту точку вызывает сильную боль в проекции крыловидно-нижнечелюстного пространства. Боковые движения нижней челюсти в "здоровую" сторону ограничены из-за воспалительной контрактуры наружной крыловидной мышцы. Открывание рта резко ограничено. Имеется инфильтрация и гиперемия в области крылочелюстной складки, пальпация в этом месте вызывает резкую боль. Абсцессы и флегмоны крыловидно-нижнечелюстного пространства сопровождаются выраженной интоксикацией организма больного.

*Лечение.* При ограниченных гнойных очагах в верхнем отделе этого пространства разрез делают со стороны полости рта по слизистой оболочке крылочелюстной складки. Чаще приходится выполнять внеротовой разрез (длиной 5-6 см), окаймляя при этом угол нижней челюсти и продолжая его в поднижнечелюстную область.

### **Абсцесс и флегмона окологлоточного пространства**

*Границы:* снаружи - медиальная крыловидная мышца, глоточный отросток околоушной слюнной железы; внутри - боковая стенка глотки и мышцы, поднимающие и натягивающие мягкое нёбо; спереди крылочелюстной шов; сзади -боковые фасциальные отростки, идущие от предпозвоночной фасции к стенке глотки.

*Клиника.* Больные жалуются на боль при глотании, а иногда и затрудненное дыхание. Может наблюдаться небольшая асимметрия лица, возникающая за счет припухлости мягких тканей поднижнечелюстной области. Цвет кожи обычно не изменен, она легко берется в складку. Открывание рта затруднено. При осмотре полости рта обнаруживается гиперемия и отек нёбных дужек и язычка, выбухание боковой стенки глотки к средней линии. Общее состояние больных средней тяжести или тяжелое. Выражены симптомы интоксикации организма. Тяжесть состояния усугубляется вовлечением в воспалительный процесс надгортанника, что сопровождается затрудненным дыханием. Гнойно-воспалительные процессы окологлоточного пространства могут осложняться задним медиастинитом.

*Лечение.* Абсцесс окологлоточного пространства в начальной стадии можно вскрывать внутриротовым вертикальным разрезом длиной до 1,5-2 см. Разрез выполняют в месте наибольшего выпячивания. Во избежание повреждения сосудов мягкие ткани рассекают на глубину 2-3 мм, а затем тупо расслаивают их, придерживаясь внутренней поверхности медиальной крыловидной мышцы. Флегмону окологлоточного пространства вскрывают также и через кожные покровы. Разрез делают со стороны заднего отдела поднижнечелюстного треугольника.

### **Абсцессы и флегмоны подъязычной области**

*Границами* подъязычной области являются: сверху - слизистая оболочка дна полости рта; снизу - челюстно-подъязычная мышца; снаружи - внутренняя поверхность тела нижней челюсти; внутри - подъязычно-язычная и подбородочно-язычная мышцы; сзади - мышцы, отходящие от шиловидного отростка височной кости, заднее брюшко двубрюшной мышцы и подъязычно-язычная мышца. Клетчаточное пространство подъязычной области сообщается с челюстно-язычным желобком, поднижнечелюстным треугольником, корнем языка, крыловидно- нижнечелюстным и окологлоточным пространствами и клетчаткой подъязычной области.

*Клиника.* Заболевание развивается остро и характеризуется тяжелым состоянием больных, выраженной интоксикацией организма. Больного беспокоит резкая боль при глотании, разговоре, усиливающаяся при движении языком. Для абсцессов и флегмон подъязычной области характерен внешний вид больного: рот полуоткрыт, нередко наблюдается слюнотечение. Открывание рта ограничено из-за боли, а при распространении воспалительного процесса в задние отделы подъязычной области наблюдается воспалительная контрактура нижней челюсти. Язык приподнят за счет отека мягких тканей этой области, сухой и покрыт налетом, не увеличен. Слизистая оболочка подъязычной области гиперемирована, отечная, ткани инфильтрированы. Речь больного невнятная, голос хриплый. Может наблюдаться затрудненное дыхание из-за отека надгортанника. При распространении гнойновоспалительного процесса на другие клетчаточные пространства клиническая симптоматика заболевания усугубляется.

*Лечение.* Оперативный доступ к гнойному очагу может быть как внутриротовым, так и внеротовым. Разрез проводят со стороны полости рта, параллельно внутренней поверхности нижней челюсти. Длина его должна равняться 3 см. Скальпелем рассекают только слизистую оболочку дна полости рта, а глубже проникают тупым путем во избежание повреждения язычной артерии.

### **Абсцесс и флегмона челюстно-язычного желобка**

*Границы:* сверху - слизистая оболочка дна полости рта; снизу - задний отдел челюстно-подъязычной мышцы; снаружи - внутренняя поверхность тела нижней челюсти на уровне больших коренных зубов; внутри - мышцы корня языка; сзади - мышцы шиловидной группы; спереди челюстно-язычный желобок свободно открывается в подъязычную область. Челюстно-язычный желобок является частью подъязычной области.

*Клиника.* Воспалительный процесс развивается быстро и характеризуется состоянием средней тяжести. Больного беспокоит боль при глотании, которая усиливается при движении языком. Открывание рта ограничено. Во время осмотра можно выявить припухлость заднебокового отдела дна полости рта, слизистая оболочка гиперемирована, отечна. Челюстно-язычный желобок сглажен, определяется флюктуация. Дальнейшее распространение гнойного процесса на крыловидно-нижнечелюстное, окологлоточное и поднижнечелюстное клетчаточные пространства значительно усугубляет клиническое течение заболевания.

*Лечение.* Оперативный доступ при абсцессах челюстно-язычного желобка внутриротовой. Разрез слизистой оболочки производят со стороны полости рта по дну ротовой полости параллельно внутренней поверхности тела нижней челюсти (по месту наибольшего выбухания слизистой оболочки). Длина разреза не должна быть меньше 3 см. После рассечения слизистой оболочки гнойный очаг вскрывается. Если этого не произошло, то к гнойнику проникают, тупо расслаивая подлежащие мягкие ткани, дренируют рану.

### **Абсцессы и флегмоны языка**

*Границами корня языка* являются: сверху - собственные мышцы языка; снизу - челюстно-подъязычная мышца; снаружи - подбородочно-язычная и подъязычно-язычная мышцы правой и левой стороны.

*Клиника.* При абсцессах и флегмонах корня языка больные жалуются на сильную боль в области его корня, которая иррадирует в ухо. Глотание слюны и жидкости резко болезненно, а иногда даже невозможно. При попытке сделать глоток, жидкость попадает в дыхательные пути и вызывает мучительный кашель. Как правило, из-за отека надгортанника появляется нарушение дыхания, иногда в результате евстахиита понижается слух. Клиническое течение флегмон корня языка тяжелое. Язык резко увеличен в размерах, не умещается в полости рта, подвижность его резко ограничена. Рот приоткрыт, изо рта выделяется густая слюна, нередко с неприятным запахом. При пальпации выявляется равномерная отечность и плотность языка, надавливание на спинку его (по средней линии) вызывает резкую боль. Слизистая оболочка языка гиперемирована, синюшная. Флюктуация обычно не определяется, так как гнойный очаг расположен между мышцами. Спинка языка покрыта сухим гнойным налетом. Инфильтрат можно прощупать в глубине подподбородочной области над подъязычной костью.

*Лечение.* Оперативный доступ при гнойно-воспалительных процессах корня языка внеротовой. Разрез длиной 4 см производят со стороны кожных покровов по средней линии или в подподбородочной области. Раздвинув крючками края раны, рассекают по шву челюстно-подъязычные мышцы. Тупо раздвигают мягкие ткани, проникают к гнойному очагу. Дренажное дренирование последнего проводят активным сдвоенным трубчатым дренажем. Иногда при нарастающих явлениях гипоксии возникает необходимость в образовании трахеостомы.

### **Флегмоны мягких тканей дна полости рта и шеи**

*Границами верхнего этажа* являются: сверху - слизистая оболочка дна полости рта; снизу - челюстно-подъязычная мышца; спереди и снаружи - внутренняя поверхность нижней челюсти; сзади - основание языка.

*Границами нижнего этажа* являются: сверху - челюстно-подъязычная мышца, передненаружная - внутренняя поверхность нижней челюсти; сзади - мышцы, прикрепляющиеся к шиловидному отростку и заднее брюшко двубрюшной мышцы; снизу - кожа правой и левой поднижнечелюстной и подподбородочной областей.

*Клиника.* Клиническое течение флегмон мягких тканей дна полости рта средней тяжести или тяжелое. Больной предъявляет жалобы на боль при глотании, разговоре, движении языком. Из-за механического сдавления гортани отеком окружающих мягких тканей или при отеке надгортанника может возникать затрудненное дыхание. Заболевание протекает с выраженными явлениями интоксикации и сопровождается высокой температурой тела. Положение больного может быть вынужденное - он сидит, наклонив голову вперед. Вид страдальческий. Речь невнятная, голос хриплый. За счет припухлости мягких тканей подподбородочной и поднижнечелюстной областей возникает удлинение лица. При вовлечении в воспалительный процесс подкожной клетчатки кожа становится гиперемированной, отечной, напряженной, лоснится, в складку не собирается. Пальпаторно определяется плотный, резко болезненный инфильтрат. Может наблюдаться флюктуация. Рот больного полуоткрыт, из него исходит неприятный запах. Язык сухой, покрыт налетом грязно-серого цвета, движения его ограничены. Язык нередко выступает из полости рта. Слизистая оболочка дна полости рта гиперемирована, отечна. Отмечается резкий отек тканей подъязычной области. Расположение абсцессов шеи зависит от причины их возникновения. Чаще они локализуются на передней и боковой поверхностях шеи. Клинически абсцессы характеризуются наличием ограниченного, болезненного, малоподвижного воспалительного инфильтрата мягких тканей, локализованного в поверхностных или глубоких её отделах. В зависимости от глубины расположения абсцесса, кожа в цвете над ним может быть изменена (гиперемирована), не быть подвижной или

собираться в складку. Абсцессы на шее чаще всего возникают при нагноении (абсцедировании) лимфатических узлов и осложняются периаденитом и по сути являются аденофлегмонами. Пальпаторно определяется разлитой, плотный, болезненный, неподвижный инфильтрат, локализованный в поверхностных или глубоких отделах шеи. При отеке надгортанника возникает затруднённое дыхание, а голосовых связок - изменение голоса (появляется осиплость). При локализации гнойника в области пищевода невозможен прием пищи, даже жидкой.

*Клиническая симптоматика анаэробной флегмоны мягких тканей дна полости рта и шеи* (ранее ее именовали ангиной Жансуля-Людвига) отличается особой тяжестью. К общим проявлениям заболевания следует отнести желтушность кожных покровов, значительную интоксикацию организма, высокую температуру тела, тахикардию, анемию, резкий лейкоцитоз и высокие цифры СОЭ. К местным признакам анаэробной инфекции относятся: обилие некротических масс в гнойных очагах; грязно-серый цвет гнойного содержимого; наличие в нем пузырьков воздуха и включений капелек жира; резкий (неприятный) запах экссудата; мышцы имеют вид вареного мяса; ткани могут окрашиваться в темно-бурый цвет. Применение антибактериальных препаратов дает слабый эффект. По клинической картине далеко не всегда удается отличить инфекцию, которая возникает в результате действия анаэробной микрофлоры, от гнилостной аэробной инфекции, вызванной кишечной палочкой, протеем, гемолитическим стрептококком и другими микроорганизмами. Флегмоны мягких тканей дна полости рта и шеи часто осложняются сепсисом, медиастинитом, тромбозом вен лица и синусов головного мозга, пневмонией, абсцессами головного мозга и другими заболеваниями. Особенно часто эти осложнения наблюдаются в последние годы.

*Лечение.* При флегмоне мягких тканей дна полости рта делают разрезы в поднижнечелюстных областях справа и слева, оставляя между ними кожную перемышку шириной до 1-2 см. Если отток гнойного содержимого из подподбородочной области затруднен, то дополнительно проводят разрез по средней линии этой области.

Локализация абсцесса, флегмоны.	Границы анатомической области, пространства.	Основные источники и пути инфицирования.		Местные признаки инфекционно-воспалительного процесса.				Оперативный доступ для дренирования инфекционно-воспалительного очага.
				(припухлость за счёт отёка, инфильтрации тканей)	покраснение	Боль (в покое)	Функциональные нарушения и причины их возникновения.	
Подглазничная область.	Верхняя – нижний край глазницы, нижняя – альвеолярный отросток верхней челюсти, внутренняя – край грушевидного отверстия, наружная – скулочелюстной шов.	5 4 3 2	2 3 4 5	Выраженная припухлость тканей подглазничной области, отёк нижнего и верхнего века.	Гиперемия кожи подглазничной области.	Умеренная.	Нарушение зрения из-за смыкания век.	При глубокой локализации процесса (в области собачей ямки) внутриротовой разрез по верхнему своду преддверия. При поверхностной локализации процесса разрез со стороны кожных покровов параллельно нижнему краю глазницы или по носогубной борозде.
Скуловая область.	Верхняя – передненижний отдел височной области и нижний край глазницы, нижняя – передневерхний отдел щёчной области, передняя – скулочелюстной шов, задняя – скуловисочный шов.	6 5 4	4 5 6	Выраженная припухлость тканей скуловой области.	Гиперемия кожи скуловой области.	Умеренная.	Затруднение жевания из-за умеренного сведения челюстей и усиление боли при открывании рта.	Со стороны кожных покровов разрез в скуловой области с учётом расположения ветвей лицевого нерва.
Глазница	Глазницы области соответствуют стенкам глазницы.	5 4 3	3 4 5	Выраженный отёк век, экзофтальм.	Гиперемия кожи век.	Сильная головная боль.	Нарушение зрения из-за отёка век, смещение глазного яблока, сдавления глазного нерва.	Со стороны кожных покровов разрез по нижнелатеральному или верхнелатеральному краю глазницы. Со стороны верхнечелюстной пазухи удаление задних отделов дна глазницы.
Щёчная	Верхняя-нижний	8 7 6 5 4	4 5 6 7 8	Выраженная	Гиперемия	Умеренная	Ограниченная	Со стороны



область.	край скуловой кости, нижняя-нижний край нижней челюсти, передняя-линия, соединяющая скулочелюстную шов с углом рта, задняя-передний край жевательной мышцы.	87 6 5 4 4 5 6 7 8	припухлость щеки (при поверхностной локализации процесса).	мья кожи щёчной области.  Гиперемия слизистой оболочки щеки.	ренная.  Умеренная.	чение от-крывания рта из-за боли.  То же.	кожных покровов разрез в щёчной области параллельно ходу ветвей лицевого нерва или по носогубной складке.  Со стороны полости рта разрезы параллельно ходу выводного протока околоушной слюнной железы (выше или ниже его).
Подвисочная ямка.	Верхняя – подвисочный гребень основной кости, передняя – бугор верхней челюсти и скуловая кость, задняя – шиловидный отросток с начинающимися от него мышцами, внутренняя – наружная пластинка крыловидного отростка основной кости, наружная – внутренняя поверхность ветви нижней челюсти.	8 7 78	Инфильтрат в заднем отделе свода преддверия рта.	Гиперемия слизистой оболочки свода преддверия рта.	Сильная.  Возможна иррадиация боли в глаз.	Умеренное ограничение открывания рта и амплитуды движений нижней челюсти (в здоровую сторону).	Со стороны полости рта разрез по переходной складке преддверия рта над большими коренными зубами. Со стороны кожных покровов разрез по переднему краю височной мышцы, в подскуловой области, в подчелюстной области (с отсечением медиальной крыловидной мышцы от нижней челюсти).
Височная область.	Верхняя и задняя – височная линия, нижняя – подвисочный гребень основной кости, передняя – скуловая и лобная кость, внутренняя – височная площадка, образованная височной, теменной и основной костями, наружная – скуловая дуга.	Вторичное поражение в результате распространения инфекции из подвисочной ямки, околоушно-жевательной области. Инфекционно-воспалительные поражения кожи, инфицирование раны височной области.	При поверхностной локализации процесса резко выраженная припухлость тканей височной области. При глубокой локализации процесса умеренная припухлость.	Гиперемия кожи височной области  Гиперемия не характерна.	Умеренная.  Сильная.	Затрудненное жевание из-за боли.  Резкое ограничение открывания рта.	Со стороны кожных покровов разрез параллельно верхнему краю скуловой дуги и радиальные разрезы параллельно ходу волокон височной мышцы. Со стороны кожных покровов разрез вдоль переднего края височной мышцы, дугообразный разрез по линии прикрепления мышцы к костям свода черепа.
Около-	Верхняя – нижний		При поверх-	Гипере-	Уме-	Затрудне-	Со стороны кож-

ушно-жевательная область.	край скуловой кости и скуловой дуги, нижняя нижний край тела нижней челюсти, передняя – передний край жевательной мышцы, задняя – задний край ветви нижней челюсти.	8   8 зубы. Вторичное поражение в результате распространения инфекции из щёчной области, подвисочной ямки, околоушной слюнной железы, а также лимфогенным путём.	ностной локализации процесса резко выраженная припухлость тканей околоушно-жевательной области.  При глубокой локализации процесса умеренная припухлость.	мья кожи околоушно-жевательной области.  Гиперемия не характерна.	ренная.          Сильная.	нное жевание (из-за боли и умеренной воспалительной контратуры жевательной мышцы).  Резкое ограничение открывания рта.	ных покровов разрез параллельно ходу ветвей лицевого нерва, параллельно нижнему краю нижней челюсти.  Со стороны кожных покровов разрез, окаймляющий угол нижней челюсти, с отсечением жевательной мышцы от нижней челюсти.
Позадичелюстная область.	Верхняя – нижняя стенка наружного слухового прохода, нижняя – нижний полюс околоушной железы, передняя – задний край ветви нижней челюсти и медиальная крыловидная мышца, задняя – сосцевидный отросток височной кости и грудноключично-сосцевидная мышца, внутренняя – шиловидный отросток височной кости с прикрепляющимися к нему мышцами, наружная – околоушно-жевательная фасция.	Вторичное поражение в результате распространения инфекции из околоушно-жевательной и подчелюстной областей, крыловидно - челюстного пространства.	Выраженная припухлость тканей позадичелюстной области.	Умеренная гиперемия кожи позадичелюстной области	Сильная.	Жевание и глотание затруднены из-за боли.	Со стороны кожных покровов разрез параллельно заднему краю ветви нижней челюсти.
Крыло-	Наружная – внутрен-		Припухлость в	Гипере-	Силь-	Резкое ог-	Со стороны

видно-челюстное пространство.	няя поверхность ветви нижней челюсти, внутренняя, задняя и нижняя наружная поверхность медиальной крыловидной мышцы, верхняя – латеральная крыловидная мышца и межкрыловидная фасция, передняя – щёчно-глоточный шов.	8   8 зубы. Инфицирование во время анестезии.	об-ласти крыло-видно-челюстной складки.	мья слизистой оболочки в области крыло-видно-челюстной складки	ная.	раниче-ние открывания рта, нарушение глотания из-за боли.	полости рта разрез слизистой оболочки по крыловидно-челюстной складке. Со стороны кожных покровов разрез, окаймляющий угол нижней челюсти, с отсечением медиальной крыловидной мышцы от нижней челюсти.
Подъязычное пространство.	Верхняя – слизистая оболочка дна полости рта, нижняя – челюстно-подъязычная мышца, наружная – внутренняя поверхность тела нижней челюсти, внутренняя – подъязычно-язычная и подбородочно-язычная мышцы.	Любой зуб нижней челюсти, чаще 87654   45678 Инфекционно-воспалительные поражения и раны слизистой оболочки дна полости рта.	Выраженная припухлость тканей подъязычной области.	Гиперемия слизистой оболочки дна полости рта.	Умеренная.	Нарушение жевания, глотания и речи из-за боли.	Со стороны полости рта разрез слизистой оболочки дна полости рта параллельно внутренней поверхности нижней челюсти. Со стороны кожных покровов разрез в поднижнечелюстной области с пересечением части волокон челюстно-подъязычной мышцы.
Челюстно-язычный желобок.	Верхняя – слизистая оболочка дна полости рта, нижняя – челюстно-подъязычная мышца (её задний отдел), наружная – внутренняя поверхность тела нижней челюсти (на уровне моляров), внутренняя – боковая поверхность корня языка, задняя – основание передней нёбной дужки.	8 7 6   6 7 8 зубы. Инфекционно-воспалительные поражения и ранения слизистой оболочки полости рта.	Резко выраженная припухлость тканей заднебокового отдела дна полости рта.	Гиперемия слизистой оболочки заднебокового отдела дна полости рта.	Умеренная.	Резкое нарушение глотания и умеренное свечение челюстей из-за боли.	Со стороны полости рта разрез слизистой оболочки дна полости рта параллельно внутренней поверхности нижней челюсти на уровне больших коренных зубов.
Окологлоточное пространство.	Наружная – медиальная крыловидная мышца, околоушная слюнная железа, внутренняя – боковая стенка глотки и мышцы, поднимающие и натягивающие мягкое нёбо, передняя – крыловидно-челюстной шов, задняя – боковые фасциальные отростки, идущие к	Нёбные миндалины по протяжению. Ранения стенки глотки. Вторичное поражение в результате распространения инфекции из крыловидно-челюстного пространства, подчелюстной и околоушно-жевательной	Припухлость тканей в области боковой стенки глотки.	Гиперемия слизистой оболочки боковой стенки глотки.	Умеренная.	Резкое нарушение глотания из-за сильных болей, умеренное свечение челюстей, затруднённое дыхания.	Со стороны кожных покровов разрез, окаймляющий угол нижней челюсти.

	предпозвоночной фасции к стенке глотки, подъязычно-язычная мышца, верхняя – основание черепа.	областей.					
Подбородочная область.	Передневерхняя – нижний край подбородочного отдела нижней челюсти, задняя – челюстно-язычная мышца, наружная – передние брюшки правой и левой двубрюшных мышц, нижняя – подъязычная кость.	3 2 1   1 2 3 зубы. Вторичное поражение в результате распространения инфекции из подчелюстной и подъязычной областей.	Выраженная припухлость тканей подбородочной области.	Гиперемия кожи подбородочной области	Умеренная.	Жевание и глотание затруднены из-за боли.	Со стороны кожных покровов разрез в подбородочной области параллельно краю нижней челюсти или по средней линии.
Поднижнечелюстная область.	Верхневнутренняя – челюстно-подъязычная мышца, наружная – внутренняя поверхность тела нижней челюсти, передненижняя – переднее брюшко двубрюшной мышцы, задненижняя – заднее брюшко двубрюшной мышцы.	8 7 6 5 4   4 5 6 7 8 зубы. Вторичное поражение в результате распространения инфекции из подъязычной и подбородочной областей, крыловидно-челюстного пространства, а также лимфогенным путём.	Выраженная припухлость тканей поднижнечелюстной области.	Выраженная гиперемия при поверхностной локализации процесса (выше подкожной мышцы)	Умеренная.	Жевание, глотание и речь затруднены из-за боли.	Со стороны кожных покровов Разрез в поднижнечелюстной области вдоль края нижней челюсти, отступая 1,5-2 см книзу от него.
Дно полости рта.	I. Верхний этаж: верхняя – слизистая оболочка дна полости рта, нижняя	Очаги инфекции в области	Резкий отёк тканей подъязычной об-	Гиперемия слизистой	Умеренная.	Резкое нарушение жевания, глотания,	Со стороны кожных покровов разрез в поднижнечелюстной об-

	<p>– челюстно-подъязычная мышца, передненаружная – внутренняя поверхность нижней челюсти, задняя – онование языка.</p> <p>II. Нижний этаж: верхняя – челюстно-подъязычная мышца, передненаружная – внутренняя поверхность нижней челюсти, задняя – мышцы, прикрепляющиеся к щиловидному отростку и заднее брюшко двубрюшной мышцы, нижняя – кожа правой и левой поднижнечелюстных и подбородочной областей.</p>	<p>5 4 3 2 1   1 2 3 4 5</p> <p>зубов и воспалительные поражения слизистой оболочки дна полости рта. Вторичное поражение в результате распространения инфекции из окружающих пространств по протяжению и лимфогенным путём.</p> <p>Очаги инфекции в области</p>	<p>ласти.</p>	<p>оболочки дна полости рта.</p>		<p>речи из-за сильных болей. Возможно нарушение дыхания вплоть до асфиксии.</p>	<p>ласти справа и слева либо воротниковый разрез с частичным пересечением волокон челюстно-подъязычной мышцы.</p>
		<p>8 7 6   6 7 8</p> <p>зубов. Вторичное поражение в результате распространения инфекции из окружающих пространств по протяжению и лимфогенным путём.</p>	<p>Выраженная припухлость тканей подбородочной и поднижнечелюстных областей с двух сторон.</p>	<p>Гиперемия кожи подбородочной и поднижнечелюстных областей</p>	<p>Умеренная.</p>	<p>Резкое нарушение жевания, глотания и речи из-за сильных болей. Возможно нарушение дыхания.</p>	<p>Со стороны кожных покровов разрез в поднижнечелюстной области справа и слева либо поперечный разрез параллельно верхней шейной складке.</p>
<p>Основание корня языка.</p>	<p>Верхняя – собственные мышцы языка, нижняя – челюстно-подъязычная мышца, наружная – подбородочно-язычная, подъязычно-язычная мышцы правой и левой стороны.</p>	<p>Инфицирование при ранение языка. Вторичное поражение в результате распространения инфекции с язычной миндалины, из подъязычной, подбородочной, поднижнечелюстной областей.</p>	<p>Выраженная припухлость тканей подъязычной области, увеличение языка в объёме.</p>	<p>Гиперемия слизистой оболочки дна полости и языка.</p>	<p>Сильная.</p>	<p>Резкое нарушение жевания и глотания из-за боли, возможно нарушение дыхания.</p>	<p>Со стороны кожных покровов разрез в подбородочной области по средней или поперечной линии.</p>

## Осложнения воспалительных заболеваний лица и шеи

### Медиастинит

Гнойный медиастинит чаще всего возникает в результате механического и химического повреждения пищевода с последующим инфицированием клетчатки средостения. Однако инфекция может проникнуть в средостение по межмышечной и межфасциальной клетчатке шеи при глубоких флегмонах одонтогенного происхождения. Одонтогенные медиастиниты развиваются в результате распространения гнойного экссуданта по протяжению при флегмоне окологлоточного пространства и дна полости рта, по ходу сосудисто-нервного пучка шеи, а также по околопищеводной и претрахеальной клетчатке.

Одонтогенные медиастиниты могут возникать молниеносно, протекать одновременно с флегмонами дна полости рта и шеи, поэтому диагностика их не всегда проста.

Клиника-общее состояние больного резко ухудшается. Температура тела повышается до 39-40°C, нередко отмечается озноб. Пульс достигает 110-140 в минуту, становится аритмичным, слабого наполнения и напряжения. Появляются резкая одышка, поверхностное дыхание, число дыхательных движений достигает 45-50 в минуту. Одним из основных симптомов при остром гнойном медиастините является боль за грудиной или в глубине грудной клетки. При запрокидывании головы за грудиная боль усиливается (симптом Герке). Боли могут усиливаться также при глубоком вдохе, попытке проглотить пищу. Характерное постоянное покашливание ухудшает состояние больных. Во время вдоха наблюдается втяжение тканей в области яремной впадины (симптом Равич-Шербо). Положение больного при медиастините вынужденное. Он сидит с опущенной головой или лежит на боку с приведёнными к животу ногами; подбородок прижат к груди. В крови отмечаются выраженный лейкоцитоз, резкий сдвиг лейкоцитарной формулы влево, значительное увеличение СОЭ.

Важным диагностическим методом при медиастините является рентгенография. Рентгенологическое исследование обычно проводят в трёх проекциях (переднезадней, боковой и косой). На рентгенограмме отмечают расширение тени средостения, выпот в плевральной полости.

Оперативное вмешательство при медиастините следует проводить *сразу после установления диагноза* и соответствующей подготовки.

Доступ к средостению осуществляют через разрез по переднему краю грудино-ключично-сосцевидной мышцы, начиная от уровня верхнего края щитовидного хряща и на 2-3 см. ниже грудино-ключичного сочленения. После рассечения средней фасции шеи, лопаточно-подъязычной мышцы, подлежащей клетчатки отсепааровывают задний край боковой доли щитовидной железы. Сосудисто-нервный пучок шеи отводят кнаружи. По боковой и передней поверхности трахеи проникают в клетчатку переднего средостения, а по стенкам пищевода – в клетчатку заднего средостения. Средостение дренируют с помощью полиэтиленовых или полихлорвиниловых трубок, через которые промывают гнойную полость растворами антибиотиков и антисептиков.

Прогноз при «контактном» одонтогенном медиастините всегда очень серьёзен, заболевание чрезвычайно опасно. Особенно тяжело протекают и неблагоприятны в прогностическом отношении гнилостно-некротические и гнилостные медиастиниты. При патологоанатомическом исследовании у большинства умерших выявлены гнойный плеврит, гнойный перикардит, глубокие дистрофические изменения в печени и почках.

### **Тромбофлебит лицевых вен. Тромбоз пещеристого синуса.**

Тромбозы вен лица и пещеристого синуса чаще всего являются осложнениями фурункулов и карбункулов лица, острых полисинуситов, флегмон подвисочной и крыловидноносовой ямок.

В патогенезе тромбоза лицевых вен и пещеристого синуса имеют значение наличие густой сети лимфатических и венозных сосудов лица с многочисленными анастомозами, связь вен лица, полости носа и крыловидноносовой ямки с венами глазницы пещеристого синуса, снижение реактивности организма после простудных и вирусных заболеваний, микробная аллергия и аутоаллергия при воспалительных процессах челюстно-лицевой области, механическое повреждение гнойничков кожи.

Главным анастомозом связывающим глубокие вены лица, крыловидное сплетение с венами глазницы, венами твердой мозговой оболочки, с пещеристым синусом, является нижняя глазничная вена. В анастомозах вен лица с пазухами твердой мозговой оболочки клапаны почти отсутствуют. Направление тока крови в венах при воспалительных процессах может меняться. В обычных условиях часть крови отводится из глазницы по угловой вене в лицевую. При воспалительном процессе в области верхней губы кровь по угловой вене оттекает в вены глазницы.

Известно, что тромбоз лицевых вен чаще всего возникает после выдавливания больными гнойничков кожи или случайном их травмировании. Механическая травма в области гнойничка сопровождается повреждением эндотелия мелких кровеносных сосудов, в том числе вен, что способствует развитию тромбоза.

### **Тромбоз лицевых вен**

Заболевание характеризуется появлением по ходу угловой или лицевой вены болезненных «тяжей» инфильтрированной ткани, гиперемией кожи с синюшным оттенком, распространением отека далеко за пределы инфильтрата. Подкожные вены расширены, расходятся радиально. Отмечаются выраженная интоксикация, высокая температура тела, озноб, общая слабость, лейкоцитоз со сдвигом формулы влево, высокая СОЭ. Происходят существенные изменения гемостаза: укорачивается время свертывания венозной крови, повышается содержание фибриногена крови, появляется фракция фибриногена В, повышается активность фактора XIII, угнетается фибринолиз.

При абсцедировании тромбированных вен и инфильтратов проводят хирургическое лечение с активным дренированием гнойников. Для предупреждения тромбоза пещеристого синуса С.Д.Сидоров (1979) рекомендует перевязывать угловую или лицевую вену в зависимости от локализации процесса.

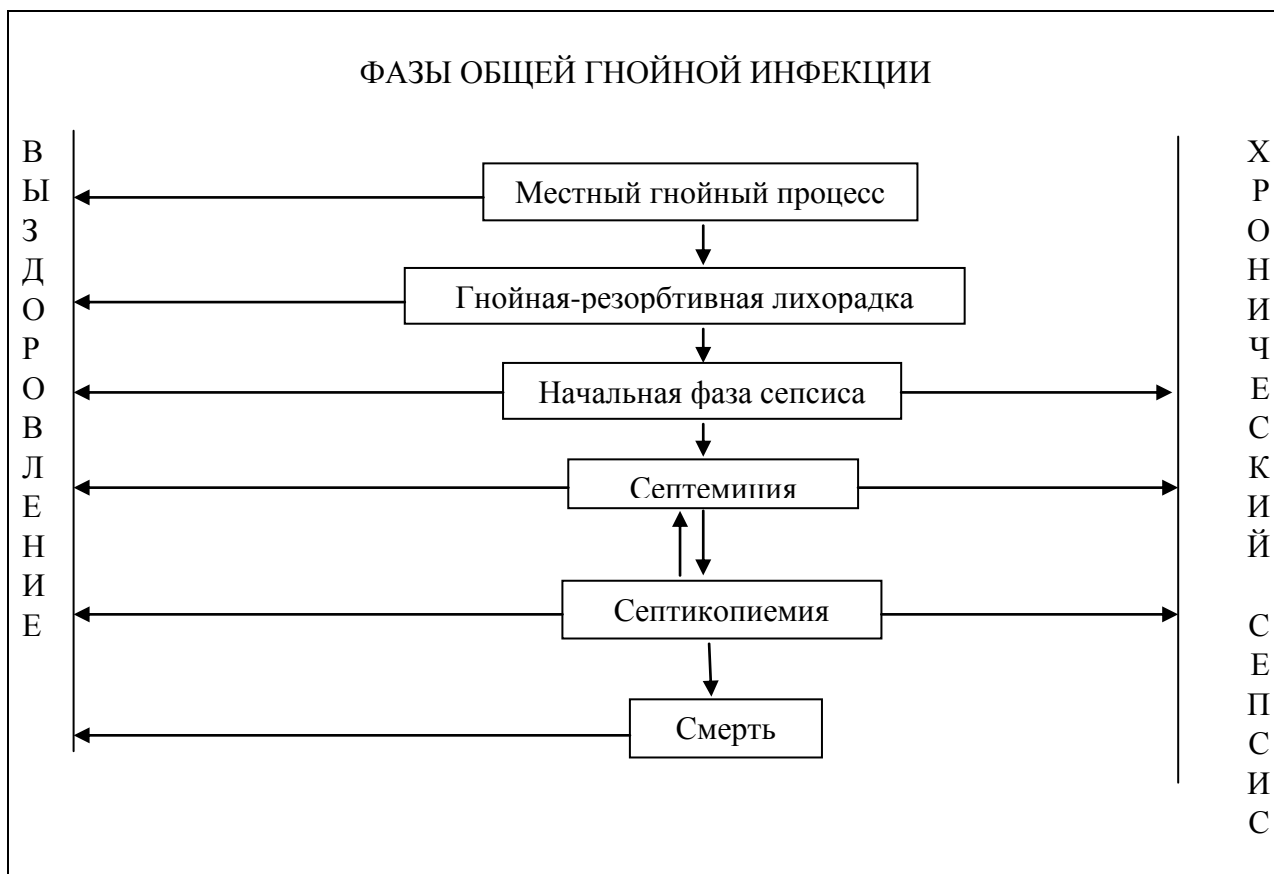
Наиболее тяжелым осложнением тромбоза лица является **тромбоз пещеристого синуса**, который относят к внутричерепным осложнениям.

Клиника. Появляется сильная головная боль, резкая болезненность в области глаз, общая слабость, озноб. Температура тела достигает 38-40°C. К местным проявлениям относятся отек и гиперемия кожи век и лба, инфильтрация мягких тканей орбиты, экзофтальм хемоз конъюнктивы, офтальмоплегия, расширение зрачка и гиперемия глазного дна. В периферической крови количество лейкоцитов достигает  $15-20 \cdot 10^9/\text{л}$ , СОЭ увеличивается до 40-60 мм/ч.

В ранней стадии тромбоза пещеристого синуса М.П. Осколкова и Т.К.Супиев (1974) наблюдали выраженный цианоз слизистой оболочки губ, кожи лба, носа, ушей.

### **Сепсис**

В большинстве случаев сепсис осложняет острые воспалительные заболевания челюстно-лицевой области, для которых характерен ряд общих симптомов (высокая температура тела, нередко озноб, сдвиг лейкоцитарной формулы влево), появляющихся и при сепсисе. Диагностика этого опасного осложнения трудна, тем более, что сепсис не имеет специфических признаков.



*Гнойно-резорбтивная лихорадка*- общий синдром, тесно связанный с местным нагноительным процессом.

В тех случаях, когда после устранения гнойного очага (вскрытие флегмоны и имеющих затёков, обеспечение хорошего дренирования), проведения этиотропной и патогенетической медикаментозной терапии явления гнойно-резорбтивной лихорадки не исчезают, а из крови высевают патогенную микробную флору, диагностирует *начальную фазу сепсиса*.

Если общее состояние больного остаётся тяжёлым (температура тела выше 38°C, потрясающий озноб, сильная головная боль, бессонница), пиемические очаги не выявлены, а из крови высеивается патогенная микрофлора, диагностирует *септицемию* (токсическая фаза).

*Септикопиемия*-по-прежнему характерны лихорадка, интоксикация организма, но в различных органах и тканях появляются метастатические гнойники и абсцессы.

### **Внутричерепные осложнения**

Отёк оболочек головного мозга с явлениями ликворной гипертензии-возникает под воздействием воспалительного процесса в верхнечелюстных пазухах. Важным признаком заболевания являются снижение остроты зрения, поражение отводящего, глазодвигательного и тройничного нервов.

**Гнойный менингит** обычно развивается при гнойном расплавлении стенок пещеристого синуса. Для гнойного менингита характерны острое начало заболевания, повышение температуры тела до 39-40°C, сильная головная боль, тошнота, рвота. Сознание угнетено, отмечается сопорозное состояние.



## II Раздел

### Тема № 1

#### Лимфаденит

**Лимфаденит** - воспаление лимфатического узла. Поражение лимфатических узлов в большинстве случаев носит вторичный характер и является следствием воспалительного процесса, развивающегося в челюстно-лицевой области.

**Топография лимфатических сосудов и узлов.** От каждого участка челюстно-лицевой области отходят отводящие лимфатические сосуды, которые направляются к различным лимфатическим узлам. Направление крупных лимфатических сосудов соответствует ходу кровеносных сосудов. Челюстно-лицевая область характеризуется хорошо развитой лимфатической системой. Лимфатические узлы *околоушной области* представлены поверхностной и глубокой группами. Поверхностная группа состоит из 2-3 узлов – преаурикулярных лимфатических узлов, лежащих вне капсулы железы и 4-5 узлов, расположенных у нижнего полюса околоушной железы. Глубокая группа лимфатических узлов этой области представлена 2-3 узлами, расположенными в толще самой железы и 1-2- в ее нижнем отделе. Таким образом, в области околоушной железы насчитывается от 9 до 13 лимфатических узлов. Лимфатические сосуды *теменной и височной областей*, а также ушной раковины направляются к позадиушным лимфатическим узлам. Лимфатические сосуды от верхнего и нижнего века, передних отделов теменной и височной областей, наружного слухового прохода, околоушной железы направляются к поверхностным околоушным лимфатическим узлам. Выносящие сосуды этих узлов впадают в глубокие околоушные лимфатические узлы, а выносящие сосуды, расположенные на уровне нижней челюсти - в глубокие шейные лимфатические узлы. Носогубные лимфатические узлы находятся на уровне наружных носовых отверстий в области носогубной борозды или под нижним краем глазницы. По ним движется лимфа из поверхностных частей лица подглазничной области. Лимфатические сосуды *внутренних половин век, носа, щеки, зубов, десны* дистального отдела альвеолярного отростка верхней челюсти направляются в щечные лимфатические узлы, которые являются непостоянными. Они были единичными, округлой формы, размер их составляет от 0,2х0,2 см до 0,4х0,4 см, располагаются они в подкожной жировой клетчатке на наружной поверхности щечной мышцы, то есть на 1 см ниже места прохождения выводного протока околоушной железы через щечную мышцу. От моляров и премоляров обеих челюстей, носа, верхней и нижней губы лимфа оттекает в нижнечелюстные (*супрамандибулярные*) лимфатические узлы, которые так же, как и щечные узлы, являются непостоянными. Узлы имеют овальную форму, размер их составляет от 0,3х0,3 см до 0,5х0,5 см. Находятся эти узлы в толще подкожной жировой клетчатки спереди от переднего края жевательной мышцы, на передней поверхности нижней челюсти и на 1-1,5 см выше ее края. Супрамандибулярные узлы чаще располагаются впереди лицевой артерии, но могут находиться между артерией и веной. Лимфатическими узлами второго порядка для щечных и нижнечелюстных узлов считаются *поднижнечелюстные* лимфатические узлы, Локализуются они впереди поднижнечелюстной слюнной железы у ее верхней (наружной) полуокружности. Лимфатические сосуды, идущие от передних отделов альвеолярного отростка нижней челюсти (десны и зубов), кончика языка, подъязычной области, нижней губы и подбородка, направляются к *подподбородочным* лимфатическим узлам, которые находятся между передними брюшками двухбрюшной мышцы. Глубокие лимфатические сосуды, идущие от твердого и мягкого нёба, носовой части глотки, полости рта, верхнечелюстных пазух, миндалин, среднего уха, направляются к *окологлоточным (заглоточным)* лимфатическим узлам, которые находятся сзади и сбоку от глотки. Отводящие лимфатические сосуды, идущие от узлов челюстно-лицевой области, поступают в *лимфатические узлы шеи*, которые подразделяются на *поверхностные и глубокие*. Поверхностные шейные лимфатические узлы делятся на *передние* (находятся по ходу передней

яремной вены) и *боковые* (располагаются по ходу наружной яремной вены). Эти лимфатические пути соединяются друг с другом и с лимфатическими сосудами противоположной стороны. Глубокие лимфатические узлы шеи являются узлами второго и третьего порядка. Особо важными считаются яремно-двубрюшные, яремно-лопаточно-подъязычные и язычные лимфатические узлы. *Яремно-двубрюшные* узлы находятся около яремной вены на уровне большого рога подъязычной кости и собирают лимфу от внутренних органов шеи - глотки, гортани, трахеи, шейной части пищевода, щитовидной железы и мышц шеи. *Яремно-лопаточно-подъязычный* лимфатический узел расположен на передней поверхности внутренней яремной вены над лопаточно-подъязычной мышцей и принимает лимфу от языка, под подбородочной и поднижнечелюстных областей. *Язычный* (верхний глубокий шейный) лимфатический узел получает лимфу от задней трети языка, находится на уровне середины подбородочно - язычной мышцы.

**Этиология и патогенез.** Являясь своеобразными биологическими фильтрами, лимфатические узлы задерживают микроорганизмы, токсины, чужеродные белки и продукты тканевого распада, находящиеся в лимфе, оттекающей от пораженных воспалительным процессом участков тела.

**Патологическая анатомия.** При патоморфологическом исследовании отмечено набухание стенок лимфатических сосудов и увеличение их проницаемости. Клетчатка вдоль сосудов пропитывается лейкоцитами (перилимфангоит). В результате сужения просвета и слущивания эндотелиальных клеток лимфатических сосудов в них образуются тромбы, что вызывает стойкий лимфостаз. При длительном развитии воспалительного процесса наблюдается их облитерация и возникают значительные отеки. При острых лимфаденитах узлы увеличены, полнокровны, сосуды расширены, возникает отек. Паренхима лимфатического узла пропитывается серозным экссудатом. Увеличиваются объем и инфильтрация тканей лимфатического узла, наблюдается пролиферация лимфатических элементов, количество лейкоцитов увеличивается.

**Классификация.** Лимфадениты, в зависимости от локализации входных ворот инфекции, делятся на: *одонтогенные, тонзиллогенные, риногенные, отогенные, стоматогенные и дерматогенные*. Они входят в группу вторичных лимфаденитов. Различают также *специфические и неспецифические* лимфадениты. В зависимости от характера течения процесса выделяют *острые, хронические и обострившиеся хронические лимфадениты*. *К острым формам заболевания относят серозный и гнойный (абсцедирующий) лимфадениты*. При воспалительной инфильтрации тканей, окружающих лимфатический узел, развивается *периаденит*. Может возникать *аденофлегмона* - разлитое гнойное воспаление клетчатки, окружающей лимфатический узел.

*К хроническим воспалениям лимфатического узла относят его гнойную форму, которая протекает обострениями, и продуктивный (гиперпластический) лимфаденит.*

**Клиника.** Проникая из очагов инфекции, микроорганизмы и их токсины могут поражать как лимфатические сосуды, так и лимфатические узлы. При вовлечении в воспалительный процесс лимфатических сосудов возникает *лимфангоит*. По клиническим признакам лимфангоиты делят на острые и хронические. Острый сетчатый (*ретикулярный*) лимфангоит наблюдается при вовлечении в воспалительный процесс поверхностной сети лимфатических сосудов. Вокруг основного очага инфекции образуются лимфангоиты, то есть они могут располагаться вокруг раны, фурункула, карбункула, абсцессов. На этой стадии заболевание характеризуется болезненностью и гиперемией места поражения, что напоминает рожистое воспаление. В дальнейшем появляются узкие красные полосы - воспаление лимфатических сосудов, идущих к регионарным лимфатическим узлам. При сетчатом лимфангоите нет такой яркости и четкости границ патологического процесса, как это бывает при роже. Острый стволочный (*трункулярный*) лимфангоит наблюдается при воспалении более крупных лимфатических сосудов. На коже появляются от одной до нескольких ярко-красных довольно широких полос. Располагаются они по направлению от первичного очага до

регионарного лимфатического узла. Появление этих полос связано с воспалительной гиперемией *vasa vasorum* лимфатического сосуда. По мере перехода воспалительного процесса на окружающие ткани и пропитывания их серозной жидкостью развивается перилимфангоит. Отмечается покраснение и увеличение отечности тканей, их болезненность и развитие симптомов интоксикации организма больного. В отличие от лимфангоитов конечностей, поверхностные лимфангоиты лица практически не диагностируются и в диагноз не выделяют. Глубокие лимфангоиты обнаруживают по ходу лицевой вены, особенно четко они пальпируются на наружной поверхности жевательной мышцы. В толще щеки, где глубокие лимфатические сосуды располагаются внутри жировой клетчатки, лимфангоиты менее заметны. Реже они наблюдаются по ходу зачелюстной вены. На это обстоятельство следует обратить внимание, так как глубокий лимфангоит, особенно располагающийся в области жевательной мышцы, можно принять за опухолевидное образование. Среди регионарных лимфатических узлов наиболее часто поражаются поднижнечелюстные, подподбородочные, щечные, нижнечелюстные, околоушные и шейные.

**Острый серозный лимфаденит** характеризуется повышением температуры до 37,3-37,8°C, иногда она не изменяется. Ухудшается общее состояние больного. При осмотре определяется припухлость пораженной области, которая может распространяться на соседние участки. Кожа собирается в складку, цвет ее обычно не изменен. Пальпаторно определяется увеличенный лимфатический узел плотноэластической консистенции, малоболезненный, подвижный, с гладкой поверхностью. В полости рта выявляется: одонтогенный очаг инфекции (периодонтит, альвеолит, периостит и др.), а при неодонтогенных лимфаденитах очаг инфекции может находиться на коже, слизистой оболочке, в миндалинах. Если серозное воспаление не переходит в гнойный процесс, то узлы уменьшаются в размерах и болезненность их исчезает. В течение нескольких недель (2-3) они приобретают свою обычную форму и консистенцию. При *гнойном лимфадените* температура тела повышается до 37,5-39,0°C. Появляется недомогание, озноб, нарушение аппетита и сна. Припухлость лица имеет четкие контуры. Кожа над припухлостью может быть гиперемирована и напряжена. Отмечается резкая болезненность пальпируемого инфильтрата. Ткани вокруг лимфатического узла инфильтрируются (развивается периаденит). Узел становится малоподвижный, плотно- эластичной консистенции, может определяться флюктуация. Если происходит расплавление капсулы лимфатического узла и гной проникает в окружающую клетчатку, то возникает аденофлегмона. В результате проведенных исследований мы выявили, что гнойные лимфадениты и аденофлегмоны чаще возникают у sensibilizированных больных.

**Хронический гиперпластический (продуктивный) лимфаденит** характеризуется невыраженной острой стадией, что связано с особенностями микрофлоры и ее слабой вирулентностью. Хронический воспалительный процесс в лимфатическом узле протекает волнообразно, периоды обострения чередуются с ремиссией (стиханием) воспалительных явлений. В хронической стадии заболевания общее состояние больного обычно не нарушается, лишь у некоторых обследуемых появляются жалобы на слабость, повышенную утомляемость, снижение работоспособности, головную боль, повышение температуры тела до 37,0-37,4°C. *Клиника* заболевания характеризуется увеличением лимфатического узла до различных размеров. Он безболезнен при пальпации, имеет округлую или овальную форму, плотноэластическую консистенцию, ровные контуры, кожа над ним подвижная, цвет ее не изменен. При обострении воспалительных явлений клиническая картина не отличается от таковой при остром лимфадените. Острые лимфадениты характеризуются увеличением числа лейкоцитов крови до 12-14\*10<sup>9</sup> /л, количество лейкоцитов может достигать 33-35\*10<sup>9</sup> /л. Увеличивается количество эозинофилов- до 10-12%, что указывает на определенное значение микробной сенсibilизации организма в развитии этого заболевания. Наблюдается нейтрофильный сдвиг влево. СОЭ достигает 42-54 мм/ч и находится в прямой зависимости от выраженности воспалительных явлений. У подавляющего числа больных с острым лимфаденитом челюстно-лицевой области изменений в моче нет. У некоторых обследуемых

наблюдается появление белка (до 0,033%), лейкоцитов, эпителия, реже - цилиндров и эритроцитов.

**Диагностика.** Неспецифические лимфадениты челюстно-лицевой области необходимо дифференцировать со следующими заболеваниями: одонтогенными абсцессами и флегмонами; одонтогенной подкожной гранулемой лица; сиалоаденитом: нагноившейся атеромой; дермоидными и эпидермоидными кистами; специфическими лимфаденитами; лимфогранулематозом; лимфолейкозом; опухолями и опухолеподобными образованиями. Одонтогенная подкожная гранулема - это самостоятельное заболевание, которое является составной частью хронического гранулирующего периодонтита и имеет генетическую связь (тяж) с причинным зубом. При остром воспалении глубоких околоушных лимфатических узлов, локализующихся под околоушно-жевательной фасцией или в толще околоушной железы, возникает так называемый *ложный паротит Герценберга*. Возникновение этого заболевания связано с поступлением инфекции из носовой части глотки и миндалин, которое происходит при затрудненном прорезывании зубов мудрости. Пальпаторно определяется плотный болезненный инфильтрат, подвижность его ограничена. Цвет кожных покровов обычно не изменен. Из околоушного протока выделяется прозрачная слюна. При нагноении лимфатического узла, который располагается в толще околоушной железы, может наблюдаться прорыв гноя через капсулу узла и опорожнение последнего через выводные протоки слюнной железы. В этих случаях развивается *лимфогенный паротит*. Сиалоаденит отличается от острого серозного лимфаденита наличием серозно-гнойного отделяемого из выводного протока большой слюнной железы. При *слюннокаменной болезни* наличие слюнного камня в протоке или в паренхиме железы можно определить пальпаторно или с помощью рентгенологического исследования. Хронический лимфаденит околоушно-жевательной области следует дифференцировать со *смешанной опухолью (плеоморфной аденомой)* околоушной железы. *Дермоидные и эпидермоидные кисты* мягких тканей лица клинически могут быть сходными с хроническим лимфаденитом. Пункция кисты и получение характерного пунктата облегчает диагностику. При проведении дифференциальной диагностики *кисты сальной железы* (атеромой) необходимо помнить, что киста сальной железы растет чрезвычайно медленно и может беспокоить больных только при нагноении. Атерома обычно имеет шаровидную форму, покрыта неизменной кожей.

**Лечение** острых лимфаденитов осуществляется в соответствии с теми же принципами, что и лечение острых воспалительных заболеваний мягких тканей. Учитывая то, что большинство лимфаденитов являются вторичными заболеваниями, прежде всего необходимо не только выявить, но и обязательно устранить первичный очаг инфекции. Если лимфаденит имеет одонтогенное происхождение, то проводят вмешательства, направленные на ликвидацию одонтогенного очага инфекции. Параллельно воздействуют на пораженный лимфатический узел. При серозных лимфаденитах А.Г. Кац (1981) рекомендует применять новокаиновые блокады. Для инфильтрации мягких тканей он предлагает вводить вокруг лимфатического узла (в 2-3 точки) 0,25- 0,5% раствор новокаина в количестве 25-50 мл., 150 000 ЕД пенициллина, антисептики нитрофуранового ряда или 0,02% раствор фурацилина. Новокаиновые блокады шейных симпатических узлов (ганглиев) повышают содержание лизоцима в смешанной слюне - естественного фактора местной неспецифической резистентности полости рта. В начальной стадии заболевания (стадии серозного воспаления) наиболее широкое применение находят физиотерапевтические воздействия: УВЧ в атермической дозе, СВЧ, полуспиртовые компрессы, электрофорез с ферментами, компрессы с димексидом и др. Хороший эффект дает облучение гелий- неоновым лазерным лучом. Используются противовоспалительные и обезболивающие параметры излучения. Если в процессе консервативного лечения острого лимфаденита отмечается нарастание воспалительных явлений, то необходимо прибегнуть к проведению оперативного вмешательства по поводу вскрытия аденоабсцесса. При этом одновременно удаляют расплавленный лимфатический узел. Во время удаления тканей расплавленного лимфатического узла следует стремиться не повредить его капсулу -

естественный демаркационный барьер. При остром серозном лимфадените возможно применение местной гипотермии. Температура над воспалительным инфильтратом должна быть не ниже +19°C или +20°C. Больному назначают средства, стимулирующие неспецифическую резистентность организма: пентоксил, метилурацил, пантокрин. Если указанное лечение не приводит к ликвидации воспалительного очага, то проводят хирургическое вмешательство. Чаще всего это наблюдается в том случае, если врач не может установить источник, инфекции, который явился причиной развития лимфаденита.

## Фурункулы и карбункулы

Фурункул является острым гнойным воспалением волосяного фолликула и окружающих его тканей. В дальнейшем воспаление переходит на салынную железу и окружающую соединительную ткань.

Множественное поражение фурункулами называют фурункулёзом.

Этиология: Вызывается чаще золотистым, реже белым стафилококком, иногда другими микроорганизмами (например стрептококками).

Предрасполагающими факторами к развитию является заболевание кожи и микротравмы. Значительную роль в возникновении фурункулов и фурункулёза играет ослабление защитных сил организма вследствие истощающих хронических заболеваний, авитаминоза, сахарного диабета, неблагоприятные метеорологические условия, охлаждение, перегревание организма, нарушение нервной, эндокринной системы, загрязнение кожи грубыми частицами пыли (известь, цемент, уголь), особенно в сочетании с микротравмой при бритье, выдавливании угрей.

Фурункулы лица обычно локализуются в области губы, подбородка, носа, реже на коже лба и щёк.

Гистологические изменения в начальной стадии характеризуется формированием пустулы в устье фолликула. Пустула содержит нейтрофильные лейкоциты, значительное количество стафилококков и фибрин. В дальнейшем стафилококки, спускаясь по волосяному фолликулу до сосочковых тел, вызывают воспаление, что приводит к образованию воспалительного инфильтрата с последующим некрозом окружающих тканей. Вокруг зоны некроза соединительная ткань расплавляется и образуется гной. Гнойный экссудат скапливается под эпидермисом, вокруг устья фолликула, а затем вместе с некротическим стержнем и погибшим волоском выходит наружу. Дефект заполняется грануляциями и формируется рубец.

### Клиническая картина

- I. Первая стадия (инфильтрационная) возникает нерезком ограниченная краснота и припухание, сопровождающиеся незначительной болезненностью. В течение 1-2 дней в области устья волосяного фолликула формируется ограниченный узелок, подлежащие ткани инфильтрируются, гиперемия кожи в области инфильтрата увеличивается, появляется резкая болезненность.  
Характерной особенностью фурункулов лица является выраженная отёчность пограничных с узлом тканей (это объясняется рыхлостью подкожной клетчатки).
- II. Вторая стадия (абсцедирующая) развития фурункула характеризуется нагноением и некрозом. Через 3-4 дня от начала заболевания происходит гнойное расплавление тканей, клинически проявляющееся флюктуацией. После самопроизвольного или искусственного вскрытия фурункула выделяется небольшое количество гноя с примесью крови. В месте дефекта эпидермиса виден некротический стержень фурункула, который вместе с гноем самопроизвольно отторгается или удаляется пинцетом. После этого на месте фурункула образуется небольшая кровотокающая язвочка, заполняющаяся грануляциями. Инфильтрация и отёчность пограничных с фурункулом тканей уменьшается. При своевременной и интенсивной терапии инфильтрация тканей постепенно уменьшается, наступает abortивное течение процесса без абсцедирования.

III. Третья стадия характеризуется заживлением раны с образованием небольшого, слегка втянутого рубца. В случаях чрезмерного скопления некротического стержня возникает так называемый абсцедирующий фурункул.

Фурункулы лица нередко сопровождаются регионарным лимфаденитом, однако нагноение лимфатических узлов происходит редко.

У таких больных появляются головная боль, познобливание, общее недомогание, которые служат проявлением интоксикации организма.

Особенно тяжёлое клиническое течение характерно для фурункулов верхней губы, в области носогубного треугольника. Из-за относительно нередкого возникновения грозных осложнений (тромбофлебит лицевых вен и пещеристого синуса, сепсис, менингоэнцефалит) такие фурункулы получили название «злокачественных».

Злокачественное течение фурункула наступает обычно после попытки его выдавливания в начальной стадии заболевания.

Фурункул может быть одиночным, но иногда одновременно или последовательно один за другим появляются много очагов воспаления на различных участках кожи – так называемый фурункулёз. Появление многих фурункулов на ограниченном участке тела называется местным фурункулёзом.

Прогноз при неосложнённом фурункуле благоприятен. Фурункулы и фурункулёз следует дифференцировать с сибирской язвой и некоторыми инфекционными гранулёмами (туберкулёз, актиномикоз, сифилис).

Фурункул лица может осложниться образованием карбункула, при котором одновременно поражается несколько волосяных фолликулов.

*Карбункулом* называют острое гнойно-некротическое воспаление нескольких волосяных мешков и сальных желёз с образованием общего инфильтрата и обширного некроза кожи и подкожной клетчатки.

Этиология и патогенез карбункула такие же, как и фурункула. Карбункул чаще возникает у пожилых, истощенных больных.

Развитие карбункула, как и фурункула, начинается с образования пустулы. Однако при карбункуле быстро появляется плотный резко болезненный инфильтрат, распространяющийся не только на все слои кожи, но и на подкожную жировую клетчатку. Кожа над инфильтратом имеет сине-багровую окраску.

Для карбункула характерно появления нескольких гнойно-некротических «головок». Впоследствии в центральной части карбункула происходят размягчение и отторжение некротизированной ткани.

Карбункулу лица, чаще чем фурункулы, осложняются тромбофлебитами лицевых вен и пещеристого синуса, септикопиемией.

Тромбозы вен лица и пещеристого синуса чаще всего являются осложнениями фурункулов и карбункулов лица. В патогенезе тромбофлебита лицевых вен и пещеристого синуса имеют значение наличие густой сети лимфатических и венозных сосудов лица с многочисленными анастомозами, связь вен лица, полости носа и крыловиднонёбной ямки с венами глазницы, пещеристого синуса, снижение реактивности организма после простудных и вирусных заболеваний, микробная аллергия и аутоаллергия при воспалительных процессах челюстно-лицевой области, механическое повреждение гнойничков кожи. Главным анастомозом, связывающим глубокие вены лица, крыловидное сплетение с венами глазницы, венами твёрдой мозговой оболочки, с пещеристым синусом, является нижняя глазничная вена. В анастомозах вен лица с пазухами твёрдой мозговой оболочки клапаны почти отсутствуют. Направление тока крови в венах при воспалительных процессах может меняться. В обычных условиях часть крови отводится из глазницы по угловой вене в лицевую. При воспалительном процессе в области верхней губы кровь по угловой вене оттекает в вены глазницы.

## Осложнения фурункулов и карбункулов

Тромбофлебит лицевых вен характеризуется появлением по ходу угловой или лицевой вены болезненных «тяжей» инфильтрированной ткани. При заболевании происходят существенные изменения гемостаза: укорачивается время свёртывания венозной крови, повышается содержание фибриногена крови, появляется фракция фибриногена В, повышается активность фактора XIII, угнетается фибринолиз.

Наиболее тяжёлым осложнением тромбофлебита лица является *тромбоз пещеристого синуса*, который относят к внутричерепным осложнениям. У таких пациентов обычно появляется сильная головная боль, резкая болезненность в области глаз, общая слабость, озноб. Температура тела достигает 38-40° С. К местным проявлениям относятся отёк и гиперемия кожи век и лба, инфильтрация мягких тканей орбиты, экзофтальм, расширение зрачка и гиперемия глазного дна. Указанные симптомы могут прогрессировать и на стороне, противоположной очагу воспаления. В периферической крови количество лейкоцитов достигает  $15-20 \cdot 10^9/\text{л}$ , СОЭ увеличивается до 40-60 мм/ч.

### Лечение:

Неосложнённые фурункулы в первой стадии лечатся как правило амбулаторно. Прежде всего следует устранить любые внешние раздражители – бритьё, малейшее травмирование тканей в области фурункула, наложение на очаг и окружающие ткани полуспиртовой повязки на 1 час (чтобы не вызвать раздражение кожи) в течении 3-5 дней.

Фурункулы II стадии и карбункулы лечатся только в стационаре.

Общая терапия обеспечивает борьбу с инфекцией (подавление жизнедеятельности возбудителей) и интоксикацией.

Местное лечение в острой фазе заболевания проводится для создания оттока гноя и экссудата из гнойного очага.

#### Антибактериальная терапия:

Антибиотики широкого спектра действия

- *Цефтриаксон* по 1 г- 2 раза в сутки

Антибиотики узкого спектра действия

- *Эритромицин* по 0,5-4 раза в день.

Дезинтоксикационная терапия – вводится жидкость внутривенно капельным путём 30-60 мл на 1 кг:

- *Р-ор Рингера*,

- *Р-ор Рефортан*,

- *Физ. Раствор*.

#### Десенсибилизирующие средства:

Анальгин, димедрол, супрастин.

С целью профилактики тромбоза пещеристого синуса назначают антикоагулянты прямого действия:

- *Гепарин 2500-5000 ЕД* в/в капельно с интервалом 4-6 часов, затем в/м.

С целью снижения активности фактора XIII и повышения фибринолиза назначают никотиновую кислоту по 0,05 г 1-2 раза в сутки.

Хирургическое лечение при фурункулах лица обычно проводят в случаях их абсцедирования, после разреза полость дренируется, накладывается повязка с мазью *Левомиколь*.

При карбункулах производится широкое вскрытие воспалительных инфильтратов.

К средствам неспецифической стимулирующей терапии относят гемотрансфузии, *Пирогенал*, *Имунофан 0, 005%-1мл* в/м.



Активную специфическую иммунотерапию проводят стафилококковым антифагином, бактериофагом, стафилококковым анатоксином. Пассивную специфическую иммунотерапию осуществляют гипериммунной антистафилококковой плазмой и гаммаглобулином, оказывающим специфическое антистафилококковое действие.

#### Физиотерапия

- Ультразвуковая терапия через 1-2 дня после стихания эритемы.
- Для рассасывания остаточных инфильтратов назначают парафинотерапию, электрофорез с лидазой.

## **Инфекционные воспалительные заболевания челюстно-лицевой области**

В челюстно-лицевой области особую группу составляют воспалительные болезни, вызванные специфическими возбудителями: лучистым грибом, бледной трепонемой, микобактериями туберкулеза. Заболевания, вызванные этими возбудителями (актиномикоз, сифилис, туберкулез), принято выделять в группу специфических воспалительных процессов.

**Актиномикоз**, или лучисто-грибковая болезнь — инфекционное заболевание, возникающее в результате внедрения в организм актиномицетов (лучистых грибов). Заболевание может поражать все органы и ткани, но чаще (80—85 % случаев) челюстно-лицевую область.

*Этиология.* Возбудители актиномикоза — лучистые грибы (бактерии). Культура актиномицетов может быть аэробной и анаэробной. При актиномикозе у человека в качестве возбудителя в 90 % случаев выделяется анаэробная форма лучистых грибов (про-актиномицеты), реже — отдельные виды аэробных актиномицетов (термофилов) и микромоноспоры. В развитии актиномикоза значительную роль играют смешанная инфекция — стрептококки, стафилококки, диплококки и другие кокки, а также анаэробные микробы — бактериоды, анаэробные стрептококки, стафилококки и др.

*Патогенез.* Актиномикоз возникает в результате аутоинфекции, когда лучистые грибы проникают в ткани челюстно-лицевой области, и формируется специфическая актиномикозная гранулема или несколько гранул. В полости рта актиномицеты находятся в зубном налете, кариозных полостях зубов, патологических зубодесневых карманах, на миндалинах; актиномицеты составляют основную строму зубного камня. Развитие актиномикозного процесса отражает сложные изменения иммунобиологической реактивности организма, факторов неспецифической защиты в ответ на внедрение инфекционного агента — лучистых грибов. Ведущим механизмом развития актиномикоза является нарушение иммунной системы. Большое значение имеют местные патогенетические причины — одонтогенные или стоматогенные, реже — тонзиллогенные и риногенные воспалительные заболевания. Актиномицеты от места внедрения распространяются контактным, лимфогенным и гематогенным путями. Обычно специфический очаг развивается в хорошо васкуляризованных тканях: рыхлой клетчатке, соединительнотканых прослойках мышц и органов кости, где актиномицеты образуют колонии — друзы. Инкубационный период колеблется от нескольких дней до 2—3 недели, но может быть и более длительным — до нескольких месяцев.

*Патологическая анатомия.* В ответ на внедрение в ткани лучистых грибов образуется специфическая гранулема. Непосредственно вокруг колоний лучистого гриба — друз актиномицетов скапливаются полинуклеары и лимфоциты. По периферии специфической гранулемы грануляционная ткань созревает и превращается в фиброзную. При этом уменьшается количество сосудов и клеточных элементов, появляются волокнистые структуры, образуется плотная рубцовая соединительная ткань.

*Клиническая картина* болезни зависит от индивидуальных особенностей организма, определяющих степень общей и местной реакции, а также от локализации специфической гранулемы в тканях челюстно-лицевой области. Актиномикоз наиболее часто протекает как острый или хронический с обострениями воспалительный процесс, характеризующийся нормергической воспалительной реакцией. При длительности заболевания 2—3 мес. и более у лиц,отягощенных сопутствующей патологией (первичные и вторичные иммунодефицитные заболевания и состояния), актиномикоз приобретает хроническое течение и характеризуется

гипергической воспалительной реакцией. Нередко общее гипергическое хроническое течение сочетается с местными гиперпластическими изменениями тканей, выражающимися в рубцовых изменениях тканей, прилежащих к лимфатическим узлам, аналогичных гипертрофии мышц, гиперостозному утолщению челюстей. В зависимости от клинических проявлений болезни и особенностей ее течения, связанных с локализацией специфической гранулемы, нужно различать следующие клинические формы актиномикоза лица, шеи, челюстей и полости рта: 1) кожную, 2) подкожную, 3) подслизистую, 4) слизистую, 5) одонтогенную актиномикозную гранулему, 6) подкожно-межмышечную (глубокую), 7) актиномикоз лимфатических узлов, 8) актиномикоз периоста челюсти, 9) актиномикоз челюстей, 10) актиномикоз органов полости рта — языка, миндалин, слюнных желез, верхнечелюстной пазухи (классификация Т. Г. Робустовой). Кожная форма актиномикоза встречается сравнительно редко. Заболевание возникает в результате как распространения одонтогенной инфекции, так и повреждения кожного покрова. Больные жалуются на незначительные боли и уплотнение на небольшом протяжении кожи щеки, поднижнечелюстной области и других областей шеи и при опросе указывают на постепенное увеличение и уплотнение очага или очагов. Актиномикоз кожи протекает без повышения температуры тела. При осмотре определяется воспалительная инфильтрация кожи, выявляется один или несколько очагов, прорастающих наружу. Это сопровождается истончением кожи, изменением ее цвета от ярко-красного до буро-синего. Больные жалуются на боли и припухлость в щечной или других областях: поднижнечелюстной, околоушной, позадичелюстной. В отдельных случаях из анамнеза можно выяснить, что подкожная форма актиномикоза возникла в результате предшествующего одонтогенного гнойного заболевания (абсцесса или флегмоны).

Подкожная форма также развивается и на фоне поражения патологическим процессом надчелюстных или щечных лимфатических узлов, их распада, расплавления и вовлечения в процесс подкожной клетчатки.

Подслизистая форма актиномикоза встречается редко. Это поражение возникает чаще при повреждении целостности слизистой оболочки полости рта — попадании инородных тел, травме острыми краями зубов или прикусывании. Подслизистая форма актиномикоза развивается без подъема температуры тела. Болевые ощущения в очаге поражения умеренные. В зависимости от локализации боли усиливаются при движении — открывании рта, глотании, разговоре. Далее появляется ощущение неловкости, инородного тела. При пальпации наблюдается округлой формы плотный инфильтрат, который в дальнейшем ограничивается. Слизистая оболочка под ним спаивается. Процесс локализуется в подслизистой основе верхней и нижней губ, щек, в позадимоларной области, крыловидно-нижнечелюстной, подъязычной складке, надминдаликовой ямке.

Актиномикоз слизистой оболочки рта встречается редко. При поражении слизистой оболочки рта лучистые грибы проникают через поврежденную и воспаленную слизистую оболочку полости рта. Травмирующими факторами могут быть инородные тела: ости злаков, травинки, рыбные кости. Иногда больной травмирует слизистую оболочку острыми краями зубов. Одонтогенная актиномикозная гранулема. Этот очаг всегда имеет тенденцию к распространению в другие ткани.

При актиномикозе лимфатических узлов процесс локализуется в лицевых, подбородочных, поднижнечелюстных, шейных лимфатических узлах; в них преобладает поражение в виде абсцедирующего или гиперпластического лимфаденита. Поражение актиномикозом лимфатических узлов поднижнечелюстного или подбородочного треугольников и передних шейных, как правило, протекает в виде аденофлегмоны. Клиническая картина абсцедирующего актиномикозного лимфаденита характеризуется жалобами на ограниченный, слегка болезненный, плотный узел или инфильтрат в соответствующей области. Заболевание развивается медленно и вяло, не сопровождается повышением температуры тела.

Лимфатический узел увеличен, постепенно спаивается с прилежащими тканями, вокруг него нарастает инфильтрация тканей.

Диагноз актиномикоза иногда устанавливают при патологоанатомическом исследовании после удаления «образования».

Актиномикоз миндалин встречается крайне редко. Вначале больные жалуются на чувство неловкости или ощущение инородного тела в глотке. В анамнезе отмечаются отдельные обострения воспалительного процесса. Наблюдается увеличение пораженной миндалины — ее уплотнение до хрящевой консистенции.

Актиномикоз слюнных желез может быть первичным и вторичным. Причиной развития актиномикозного процесса в слюнных железах является проникновение инфекции через проток железы при его ранении и попадании в него инородных тел, но в основном оседание инфекции при респираторных, аденовирусных заболеваниях.

*Дифференциальный диагноз.* Актиномикоз дифференцируют от ряда воспалительных заболеваний: абсцесса, флегмоны, периостита и остеомиелита челюсти, туберкулеза, сифилиса, опухолей и опухолеподобных процессов. Клинической диагностике помогают микробиологические исследования, специфические реакции, серодиагностика. Важную роль в дифференциальной диагностике актиномикоза и опухолей играют морфологические данные. Кожная форма актиномикоза и различные проявления пиодермии имеют общие признаки: образование воспалительных инфильтратов, истончение кожи, красная и синюшная ее окраска. При пиодермии участки пораженной кожи локализируются в определенных областях лица: щечных, подбородочной, лобной, наблюдается поражение и других областей кожи. При посеве отделяемого определяется стрептококковая, стафилококковая инфекция.

*Лечение* актиномикоза челюстно-лицевой области и шеи должна быть комплексной и включать: 1) хирургические методы лечения с местным воздействием на раневой процесс; 2) воздействие на специфический иммунитет; 3) повышение общей реактивности организма; 4) воздействие на сопутствующую гнойную инфекцию; 5) противовоспалительную, десенсибилизирующую, симптоматическую терапию, лечение общих сопутствующих заболеваний; 6) физические методы лечения и ЛФК. *Хирургическое лечение актиномикоза заключается:* 1) в удалении зубов, явившихся входными воротами актиномикозной инфекции; 2) в хирургической обработке актиномикозных очагов в мягких и костных тканях, удалении участков избыточно новообразованной кости и в ряде случаев лимфатических узлов, пораженных актиномикозным процессом. Актинолизат и другие иммуномодуляторы назначаются строго индивидуально в зависимости от чувствительности тестов РОН и РОЛ.

**Сифилис**— хроническое инфекционное венерическое заболевание, которое может поражать все органы и ткани, в том числе челюстно-лицевую область.

*Этиология.* Возбудитель сифилиса — бледная трепонема (спирохета), в организме человека развивается как факультативный анаэроб и чаще всего локализуется в лимфатической системе. Патогенез. Заражение сифилисом происходит половым путем. Бледная трепонема попадает на слизистую оболочку или кожу, чаще при нарушении их целостности. Заражение может также возникнуть внеполовым путем (бытовой сифилис) и внутриутробно от больной сифилисом матери (врожденный сифилис).

*Клиническая картина.* Болезнь имеет несколько периодов: инкубационный, первичный, вторичный и третичный. Проявления сифилиса в тканях лица, челюстей и полости рта наблюдаются в первичном, вторичном и третичном периодах болезни, а также отдельные изменения отмечаются при врожденном сифилисе. *Первичный период* сифилиса характеризуется появлением на слизистой оболочке, в том числе в полости рта, первичных

сифилом или твердого шанкра. *Во вторичном периоде* сифилиса чаще всего поражается слизистая оболочка полости рта и образуются пустулезные или розеолезные элементы. Эти проявления сифилиса рассматриваются в курсе терапевтической стоматологии. Редкое проявление сифилиса во вторичном периоде — поражение надкостницы. Оно захватывает значительный участок надкостницы челюсти, чаще нижней. Это специфическое поражение отличается медленным и вялым течением. Утолщенная надкостница приобретает тестоватую консистенцию, но поднадкостничный гнойник не образуется. Постепенно пораженные участки надкостницы уплотняются, возникают плоские возвышения. *Третичный период* сифилиса развивается через 3—6 лет и более после начала болезни и характеризуется образованием так называемых гумм. Гуммы могут локализоваться в слизистой оболочке, надкостнице и костной ткани челюстей. При образовании сифилитических гумм вначале появляется плотный безболезненный узел, который постепенно вскрывается с отторжением гуммозного стержня. Возникшая гуммозная язва имеет кратерообразную форму, при пальпации безболезненная. Края ее ровные, плотные, дно покрыто грануляциями. Сифилитическое поражение языка проявляется в виде гуммозного глоссита, диффузного интерстициального глоссита и комбинации этих поражений. Поражение надкостницы в третичном периоде сифилиса характеризуется диффузной, плотной инфильтрацией периоста тела нижней, реже верхней челюсти. Далее утолщенный периост постепенно спаивается со слизистой оболочкой, а в области тела челюстей — с кожей; гумма размягчается и вскрывается наружу с образованием свища или язвы в центре. Язва на надкостнице челюсти постепенно рубцуется, оставляя на поверхности утолщения, часто валикообразной формы. При поражении надкостницы альвеолярного отростка в процесс могут вовлекаться зубы, они становятся болезненными и подвижными. Процесс с надкостницы может переходить на кость. На рентгенограмме обнаруживаются очаги остеопороза в участках кости, соответствующих расположению гуммы в надкостнице, а также убыль кости по поверхности кортикального слоя в виде узур. При вовлечении в процесс зубов происходит разрушение компактной пластинки их ячеек. Разрастание надкостницы дает на рентгенограмме волнообразную тень по краю челюсти, а также иногда явления оссифицирующего периостита. Изменения костной ткани в третичном периоде сифилиса локализуются в области челюстей, носовых костей, перегородки носа. Процесс начинается с утолщения кости, увеличивающегося по мере развития гуммы. Больного беспокоят сильные боли, иногда нарушение чувствительности в области разветвления подбородочного, под- и надглазничных носонебного нервов. В дальнейшем гумма прорастает в одном или нескольких местах к надкостнице, слизистой оболочке или коже. Слизистая оболочка или кожа краснеет, истончается, появляются один или несколько очагов размягчения, гуммозные очаги вскрываются наружу, образуя свищевые ходы. Секвестры образуются не всегда, у отдельных больных они бывают небольшими.

*Диагноз.* Клинический диагноз сифилиса подкрепляется реакцией Вассермана и другими серологическими реакциями. Важное значение имеют микробиологическое исследование (нахождение бледной трепонемы), а также патоморфологическое исследование пораженных тканей. Дифференциальный диагноз сифилитических поражений полости рта, зубов и челюстей представляет известные трудности. Язвенная форма первичной сифиломы на губе может напоминать распадающуюся раковую опухоль. Однако основание раковой язвы более глубокое и плотное, дно изрытое, легко кровоточит. Определяет диагностику опухоли морфологическое исследование. При гуммозном поражении в третичном периоде сифилиса гуммы слизистой оболочки полости рта имеют общие симптомы с язвами, образовавшимися в результате травмы. Последние характеризуются мягким основанием, болезненностью.

*Лечение.* Лечение сифилиса проводится в специализированном венерологическом стационаре или диспансере. Одновременно с общим лечением сифилиса полости рта и челюстей проводится местная терапия. Она заключается в промывании сифилитических элементов, изъязвлений, свищевых ходов различными антисептическими растворами, чаще

всего 2% раствором хлорамина. Каждые 3 дня избыточные грануляции прижигают 10% раствором хромовой кислоты. Важное значение имеет гигиеническое содержание полости рта. Удаляют зубные камни, шлифуют острые края зубов, проводят туалет полости рта.

**Туберкулез** - является инфекционным или трансмиссивным заболеванием. В последние годы заболевание челюстей, тканей лица и полости рта стало редким.

*Этиология.* Возбудитель — микобактерия туберкулеза — встречается сравнительно часто. Разные виды микобактерий туберкулеза имеют различную патогенность.

*Патогенез.* Источником распространения инфекции чаще является больной туберкулезом человек, реже заболевание развивается алиментарным путем через молоко от больных коров. В развитии туберкулеза большое значение имеют иммунитет и устойчивость организма человека к этой инфекции. Принято различать первичное и вторичное туберкулезное поражение. Первичное поражение лимфатических узлов челюстнолицевой области возникает при попадании туберкулезной инфекции через зубы, миндалины, слизистую оболочку полости рта и носа, кожу лица при их воспалении или повреждении. Вторичное туберкулезное поражение челюстно-лицевой области возникает при активном туберкулезном процессе, когда первичный аффект находится в легком, кишечнике, костях, а также при генерализованных формах этого патологического процесса.

*Патологическая анатомия.* Морфологическая картина туберкулеза заключается в развитии клеточной реакции вокруг скопления микобактерий туберкулеза в виде инфекционной гранулемы — туберкулезного бугорка. Вокруг него отмечается воспалительная реакция. Туберкулезный бугорок распадается с образованием очага казеозного распада.

*Клиническая картина.* В челюстно-лицевой области следует выделять поражение кожи, слизистых оболочек, надслизистой основы, подкожной клетчатки, слюнных желез, челюстей. Первичное туберкулезное поражение обычно формируется в области кожи, слизистой оболочки полости рта, лимфатических узлов. Первичное поражение туберкулезом лимфатических узлов характеризуется появлением единичных или спаянных в пакет лимфатических узлов. Лимфатические узлы плотные, в динамике заболевания еще более уплотняются, доходя до хрящевой или костной консистенции. У отдельных больных наблюдается распад лимфатического узла или узлов с выходом наружу характерного творожистого секрета. Такая картина отмечается чаще у детей, подростков, юношей, хотя в последние годы встречается и у лиц старшего возраста.

Вторичный туберкулез кожи — скрофулодерма, или коллективный туберкулез, наблюдается преимущественно у детей и локализуется в коже, подкожной жировой клетчатке. Туберкулезный процесс формируется в непосредственной близости от туберкулезного очага в челюстях или околочелюстных лимфатических узлах, реже — при распространении инфекции от более отдаленных туберкулезных очагов, например при костно-суставном специфическом процессе. Для скрофулодермы характерно развитие инфильтрата в подкожной клетчатке в виде отдельных узлов или их цепочки, а также слившихся гуммозных очагов. Заболевание бывает при генерализованной туберкулезной инфекции. Распространяется в слюнную железу гематогенно, лимфогенно или реже контактным путем. Процесс чаще локализуется в околоушной слюнной железе, реже — в поднижнечелюстной. При туберкулезе околоушной слюнной железы может быть очаговое или диффузное поражение, при туберкулезе поднижнечелюстной железы — диффузное. Клинически заболевание характеризуется образованием в одной из долей или во всей железе плотных, безболезненных или слабобезболезненных узлов. Вначале кожа над ними не спаяна, в цвете не изменена. Со временем кожа спаивается. Специфический процесс в кости при активном туберкулезе легких всегда формируется путем контактного перехода туберкулеза со слизистой оболочки полости рта, а также дентальным путем. Первоначально поражается альвеолярный отросток, а затем — тело

челюсти. На рентгенограмме поражения челюстей при активном специфическом процессе в организме характеризуются резорбцией кости с постепенным рассасыванием компактного и губчатого вещества и замещением их ткани туберкулезной гранулемой.

**Туберкулезная (обычная, или вульгарная) волчанка** начинается обычно в детском возрасте из бугорка - люпомы. Поражаются преимущественно кожа лица (70%), особенно в области носа, щек около рта, ушных раковин (мочки), а также шеи, реже конечностей, туловища. Эта форма возникает в результате занесения в кожу возбудителей из очагов в других органах гематогенным и (или) лимфогенным путем. Диаметр люпом небольшой, 2-5 мм, цвет желтовато-красный, форма округлая, консистенция тестоватая, при нажатии предметным стеклом (диаскопия) бугорок приобретает желто-коричневый цвет – *симптом "яблочного желе"*. При легком нажатии на поверхность бугорка пуговичным металлическим зондом образуется ямка, которая долго не исчезает, – *симптом проваливания зонда Поспелова*. При более сильном нажатии в результате травмирования сосудов возникает кровотечение. Гистологически для люпомы характерна туберкулезная гранулема с двумя четко очерченными зонами (центральной и периферической). В центральной зоне определяются казеозный некроз, туберкулезные бактерии, а также эпителиоидные и гигантские клетки Лангерганса.

**Диагноз.** Диагностика туберкулеза челюстно-лицевой области складывается из ряда методов и прежде всего из туберкулинодиагностики, которая позволяет установить присутствие туберкулезной инфекции в организме. Растворы туберкулина используются при различных методиках (пробы Манту, Пирке, Коха). Проводят общее обследование больных с применением рентгенологических методов исследования легких. Кроме того, исследуют мазки гноя из очагов, отпечатки клеток из язв, выделяют культуры для обнаружения микобактерий туберкулеза.

**Дифференциальный диагноз.** Диагноз туберкулезного поражения тканей лица, челюстей и полости рта представляет определенные трудности. Первичное и вторичное поражение туберкулезом регионарных лимфатических узлов следует дифференцировать от абсцесса, лимфаденита, хронического остеомиелита челюсти, актиномикоза, сифилиса, а также от злокачественных новообразований. Скрофулодерму дифференцируют от кожной и подкожной форм актиномикоза. Кожные и подкожные актиномикозные очаги отличаются от туберкулеза своей плотностью. При абсцедировании актиномикозных очагов гнойное отделяемое содержит отдельные зернышки — друзы актиномицетов. Скрофулодерма имеет сходство с распадающейся раковой опухолью. Плотность последней, прорастание в глубь тканей, а также данные гистологического исследования (бластоматозный рост) позволяют с большей достоверностью установить диагноз. Поражение туберкулезом кости челюстей, лимфатических узлов нужно дифференцировать от этих же процессов, вызванных гноеродными микробами, а также злокачественных новообразований.

**Лечение.** Больные туберкулезом челюстно-лицевой области проходят лечение в специализированном фтизиатрическом лечебном учреждении. Общее лечение должно дополняться местными мероприятиями: гигиеническим содержанием и санацией полости рта, туалетом язв. Оперативные вмешательства проводят строго по показаниям, а именно при клиническом эффекте противотуберкулезного лечения и отграничения местного процесса в полости рта, в костной ткани.

**Профилактика.** Применение современных методов лечения туберкулеза является основным в профилактике туберкулезных поражений челюстно-лицевой области.

## Одонтогенное воспаление верхнечелюстной пазухи (гайморит)

### Патогенез

Гайморит возникает при проникновении в верхнечелюстную пазуху инфекции. В зависимости от характера, пути проникновения инфекции, патогенеза различают гаймориты: одонтогенные, риногенные, гематогенные, травматические и аллергические.

*Одонтогенный гайморит* возникает чаще всего в результате распространения инфекции из воспаленного периодонта (обычно – верхних малых или больших коренных зубов, реже – клыков) то есть из очагов острого или хронического периодонтита. Возможность такого распространения инфекции объясняется рядом обстоятельств, на первом месте среди которых стоит топографо-анатомическая близость верхушек указанных зубов к слизистой оболочке дна верхнечелюстной пазухи. Начав своё развитие на 10 неделе жизни человека, верхнечелюстная пазуха постепенно увеличивается, достигая 15-40 см<sup>3</sup>. В случае чрезмерного её развития дно пазухи опускается в альвеолярный отросток.

Обычно расстояние между верхушками верхних малых и больших коренных зубов и дном верхнечелюстной пазухи колеблется от 0 до 10-12 мм, в результате чего у многих людей костная перегородка между слизистой оболочкой пазухи и верхушками зубов ничтожно тонка или совсем отсутствует. В таких случаях верхушки зубов непосредственно бывают покрыты только слизистой оболочкой.

Если костная перегородка между периодонтом и слизистой оболочкой верхнечелюстной пазухи выражена даже достаточно хорошо, она нередко *разрушается в процессе гранулирующего или гранулематозного периодонтитного процесса*, истончается и исчезает.

### Клиника

Одонтогенные гаймориты по своему *клиническому* течению могут быть острыми, подострыми и хроническими, а также представлять собой обострение хронического воспаления.

Клиническая классификация:

- I. Закрытая форма: а) гаймориты на почве хронических периодонтитов и б) гаймориты на почве нагноения одонтогенных кист, вросших в верхнечелюстную полость.
- II. Открытая форма: а) перфоративные гаймориты и б) гаймориты, развившиеся как осложнение хронического остеомиелита альвеолярного отростка или тела челюсти.

По характеру патоморфологических изменений одонтогенные гаймориты можно разделить на катаральные, гнойные, полипозные, гнойно-полипозные.

### **Острый одонтогенный гайморит**

#### Клиника.

Острый одонтогенный гайморит возникает как следствие острого гнойного или обострившегося периодонтита, острого остеомиелита, нагноения кист. Нередко он представляет собой обострение хронического гайморита.

При остром воспалении верхнечелюстной пазухи *жалобы больных* сводятся к следующему: боль и тяжесть в соответствующей половине лица; боль иррадирует в лобную, затылочную и височную области, а также верхние зубы, симулируя пульпит; заложенность соответствующей половины носа и ослабление обоняния; выделение слизи из ноздри на



больной стороне (особенно при наклоне головы вперёд) и затруднение дыхания; общая вялость, повышение температуры тела от 37,5 до 39 ° С; нарушение сна.

#### Диагностика

Объективно отмечается отёчная, болезненная при пальпации щека со слегка лоснящейся кожей, слизистая оболочка полости носа гиперемирована и отёчна; под средней раковиной – гнойный экссудат. Перкуссия по одному-трём зубам на больной стороне вызывает боль (один или несколько из них обычно гангренозные, разрушенные). Перкуссия по скуловой кости также причиняет боль. Рентгенограмма пазухи: определяется резкое затемнение, на рентгенограмме альвеолярного отростка видны явления хронического периодонтита, кистогранулёма или нагноившаяся киста; структура костной перегородки между очагом воспаления у верхушки зуба и дном верхнечелюстной пазухи нарушена.

При проколе верхнечелюстной пазухи через нижний носовой ход или по переходной складке слизистой оболочки можно получить гнойный экссудат, находящийся в пазухе.

В крови – лейкоцитоз, увеличение СОЭ, числа палочкоядерных лейкоцитов.

#### Лечение

Лечение острого одонтогенного гайморита является в основном консервативным: создать свободный выход экссудату из верхнечелюстной пазухи, устранить зубной очаг инфекции и подавить инфекцию в верхнечелюстной пазухе.

При гайморите происходит сенсбилизация организма больного, назначают десенсибилизирующие препараты (внутривенно 10 % раствор кальция хлорида; внутрь димедрол).

#### Прогноз

При правильном лечении наступает выздоровление.

#### Профилактика

Профилактика гайморитов заключается в современном лечении болезней зубов, пародонта, кист челюстей, остеомиелита.

### **Хронические одонтогенные гаймориты**

#### Клиника

Хронические одонтогенные гаймориты развиваются обычно из хронических периодонтитов или являются исходом и осложнением острого гайморита. Жалобы могут отсутствовать, но, как правило, больные жалуются на ощущение тяжести в голове, в области лба и виска, закладывание носа, нарушение обоняния, понижение трудоспособности; иногда отмечается гнилостно-зловонный запах из носа, а при задержке оттока экссудата из полости возникают симптомы острого гайморита. Объективные данные: гнойное отделяемое через ostium maxillarae; слизистая оболочка носа иногда отёчна и гиперемирована. Хронический гайморит отрицательно сказывается на состоянии зрительного нерва на стороне поражения; из функциональных нарушений в нём отмечается: снижение остроты зрения. На рентгенограмме придаточных полостей носа верхнечелюстная пазуха на больной стороне завуалирована в той степени, в какой выражены отёк и полипозные разрастания её слизистой оболочки. При наличии в полости гноя на рентгенограмме, произведённой при вертикальном положении головы, будет видна чёткая граница уровня жидкости. Из послеэкстракционного свища могут выдаваться красные грануляционные или серые полипозные разрастания.

#### Диагностика

Симптомы одонтогенного гайморита с перфорацией дна верхнечелюстной пазухи бывают в таком соотношении: головная боль – у 43,6 %, больных, боль и ощущение тяжести в области верхней челюсти – у 80,7 %, прохождение воздуха из полости рта в полость носа – у

67,9 %, прохождение жидкости – у 46,1 %, выделения из лунки (свища) – после удаления зуба – у 67,1 %, выделения из носа – у 23,1 %, отёчность слизистой носа и гипертрофия носовых раковин – у 33,3 %.

### Дифференциальный диагноз

Иногда встречаются значительные трудности при проведении дифференциальной диагностики между риногенными и одонтогенными гайморитами. Хронический одонтогенный гайморит следует дифференцировать с хроническим аллергическим воспалением слизистой оболочки верхнечелюстной пазухи.

Одонтогенный хронический гайморит необходимо дифференцировать со злокачественным новообразованием слизистой оболочки верхнечелюстной пазухи.

### Лечение

Лечение хронического одонтогенного гайморита преследует следующие цели: 1) прекратить дальнейшее инфицирование верхнечелюстной пазухи и удалить изменённую слизистую оболочку; 2) прекратить поступление в организм продуктов воспаления и жизнедеятельности микроорганизмов. Если такое лечение окажется безуспешным, производят операцию, целью которой является удаление полипозно-измененной слизистой оболочки полости и создание широкого соустья между ней и нижним носовым ходом. Этим обеспечивается свободный отток экссудата из верхнечелюстной пазухи. Необходимо промыть 5-6 раз верхнечелюстную пазуху (через перфорационное отверстие в лунке зуба) 6мл 0,5 % раствора новокаина, в котором растворены: какой-либо протеолитический фермент (химопсин, химотрипсин, трипсин в количестве 20 мг).

Операцию следует предпринять после описанного предварительного медикаментозного лечения.

*Обезболивание* при гайморотомии: палатинальная, инцизивная и туберальная проводниковая анестезия сочетаются с плексусанестезией по переходной складке.

*Методика операции.* Многие хирурги пользуются методом Калдвела-Люка, то есть вскрывают верхнечелюстную пазуху горизонтальным разрезом в преддверии рта и трепанируют её в области клыковой ямки. Для этого на передней стенке производят ряд перфорационных отверстий, которые затем соединяют между собой при помощи фиссурного бора. Кюретаж верхнечелюстной пазухи.

### Лечение перфоративных гайморитов

В ряде случаев возможно *самопроизвольное закрытие* перфорационного отверстия в лунке удалённого зуба. Это может иметь место в трёх случаях: 1) при отсутствии в пазухе инородных тел (корень зуба) и воспалительных изменений; 2) при остром воспалении её; 3) при обострении хронического гайморита, но без явлений полипоза. Необходимо: 1) промывания верхнечелюстной пазухи (ежедневно, в течение 6-10 дней) раствором фурацилина (1:5000) и введение в пазуху 1,000,000 ЕД пенициллина в 10 мл 0,5 % новокаина.

## Тема № 5

### Заболевания слюнных желёз

Заболевания слюнных желёз включает различные по этиологии и патогенезу процессы:

- 1) реактивно-дистрофические;
- 2) воспалительные;
- 3) травматические;
- 4) опухолевые;
- 5) опухолеподобные.

В настоящее время для установления диагноза и стадии заболевания слюнных желёз, а также наблюдения за динамикой процесса всё большее значение приобретают цитологическое исследование мазков секрета, исследование мазков секрета, исследование секреторной функции желёз, вязкости слюны, рентгенологические и радиоизотопные методы.

Для определения инородного тела в главном выводном протоке подчелюстной железы делают рентгеновский снимок дна полости рта (внутриротовой), а при подозрении на присутствие инородного тела во внутрижелезистых протоках слюнной железы производят рентгенографию в различных внеротовых проекциях.

Наибольшее значение при определении характера изменений в слюнной железе имеет сиалография – контрастирование протоков слюнных желёз для рентгенодиагностики. После введения канюли в проток шприцем нагнетают около 1-2 мл подогретого масляного или водного раствора контрастного вещества до появления лёгкой болезненности и делают рентгеновский снимок.

#### Реактивно-дистрофические изменения слюнных желёз (сиалозы)

В ответ на общие заболевания: гормональные, воспалительные, опухолевые, коллагенозы, лимфоматозы, гранулёматозы и др. слюнные железы реагируют припуханием, нарушением функции или сочетанием тех и других изменений. Среди реактивно-дистрофических процессов в слюнных железах выделяют болезнь Микулича и синдром Шегрена.

#### Болезнь Микулича

Для заболевания характерно увеличение слюнных и слёзных желёз. В некоторых случаях болезнь Микулича протекает на фоне лимфоматоза или гранулёматоза. Истинные причины заболевания недостаточно ясны.

Патологическая анатомия. При лимфоматозе находят разрастание небольших скоплений лимфоидной ткани, отмечается запустевание внутрежелезистой части протоков слюнных желёз.

Клиника. Болезнь начинается с постепенного припухания слюнных желёз, прежде всего обеих околоушных, затем поднижнечелюстных, подъязычных слюнных и слёзных желёз. Заболевание развивается медленно, годами, припухлость достигает иногда значительного размера. Функция желёз в начальной и клинически выраженной стадиях не нарушается. Общее состояние больных не страдает.

При внешнем осмотре больного видна припухлость в области пораженных слюнных желёз, цвет кожи над припухлостью не изменён. При пальпации увеличенные железы в начале заболевания мягкие, затем уплотняются и в поздней стадии становятся плотными, бугристыми. Наблюдается сужение глазной щели в наружной трети за счёт увеличения слёзных желез.

На сиалограмме при болезни Микулича отмечается резкое сужение выводного протока околоушной слюнной железы. В начальной стадии заболевания нет заполнения

мельчайших протоков, что, по-видимому, связано со сдавливанием протоков в воротах долек (места разросшейся лимфоидной ткани). Эти явления постепенно нарастают, размеры железы увеличиваются.

Прогноз при ограниченной форме лимфоматоза или гранулематоза благоприятный.

Лечение заключается в применении лучевой терапии, которая при ограниченных формах лимфоматоза и гранулематоза даёт достаточно хорошие результаты.

### **Синдром Гужеро-Шегрена**

При этом синдроме наблюдается сухость глаз (ксерофтальмия), полости рта (ксеростомия), носа, носоглотки, нарушение секреторной функции желёз желудочно-кишечного тракта (гипацидный гастрит), сухость слизистой оболочки половых органов и явления полиартрита.

Полагают, что заболевание связано с аутоиммунными процессами, неврологическими нарушениями, гормональными расстройствами и авитаминозом (витамины А и В2).

Клиника. Вначале больные жалуются на сухость в полости рта при разговоре, во время приёма сухой пищи, при волнении, а в поздней стадии - на постоянную сухость слизистой оболочки рта. Больных беспокоит резь, светобоязнь, ощущение песка в глазах. Больные плачут без слёз. В поздней стадии появляются припухлость слюнных желёз и гнойные выделения из протоков. При осмотре полости рта можно обнаружить множественный кариес, гиперемию и эрозии слизистой оболочки.

В ранней стадии при сиалографии обычно не находят изменений, при нарастании процесса отмечается повышенная проницаемость стенок протоков для йодолипола, при присоединении воспалительных явлений обнаруживаются изменения, характерные для паренхиматозного сиалоаденита.

Общее состояние больных нарушается, они испытывают общую слабость, быстро утомляются. Для подтверждения диагноза необходимо обследовать пищеварительную систему, суставы. Для синдрома характерны увеличение СОЭ, гипергаммаглобулинемия.

Лечение направлено на стимулирование секреторной функции слюнных желёз и проведение общеукрепляющей терапии. Рекомендуются лечение препаратами витаминов А, В2.

### **Воспалительные заболевания слюнных желёз (сиалоадениты)**

Классификация:

1. Острые воспаления слюнных желёз.

А. Сиалоадениты вирусной этиологии: эпидемический паротит, гриппозный сиалоаденит.

Б. Сиалоадениты, вызванные общими или местными причинами (после операции в брюшной полости, инфекционные, лимфогенный паротит, распространение воспалительного процесса из полости рта и др.).

2. Хронические воспаления слюнных желёз.

А. Неспецифические: интерстициальный, паренхиматозный, сиалодохит.

Б. Специфические: актиномикоз, туберкулёз, сифилис.

В. Слюннокаменная болезнь.

#### **Острое воспаление слюнных желёз.**

Этиологически различают первичное и вторичное воспаление слюнных желёз, однако, это деление условное, так как в основе патогенеза лежат общие функциональные нарушения. Обычно страдает функция слюноотделения, что связано с поражением того или иного отрезка нервной системы.

Различают несколько возможных путей инфицирования слюнных желёз: стоматогенный, гематогенный, лимфогенный и по протяжению.

Стоматогенный путь распространения инфекции в слюнные железы считают наиболее вероятным. Из полости рта инфекция распространяется как в протоки, так и в паренхиму слюнных желёз при различных воспалительных процессах в полости рта или при попадании инородных тел в протоки желёз.

Сиалоадениты обычно возникают при неврогенном нарушении функции слюноотделения или инородном теле в протоках желёз.

Гематогенный путь считают недостаточно доказанным, так как в протоках слюнных желёз всегда содержится микробная флора полости рта.

Проникновение инфекции в слюнные железы лимфогенным путём доказано. Многочисленные лимфатические узлы слюнных желёз имеют связь с полостью рта и могут поражаться при одонтогенных воспалительных процессах.

Распространение инфекции в слюнные железы по протяжению возможно при околочелюстных воспалительных процессах.

### **Острые сиалоадениты вирусной этиологии.**

**Эпидемический паротит (свинка)** – инфекционное заболевание, иногда осложняющееся нагноением. Как правило, поражаются только околоушные слюнные железы и очень редко – поднижнечелюстные. Возбудитель эпидемического паротита – фильтрующийся вирус.

Эпидемическим паротитом болеют преимущественно дети, но иногда и взрослые.

#### Клиника.

- С, редко выше. Появляются тянущие боли в околоушной области, шум в ушах, боль при жевании. При осмотре припухлость в области околоушной железы располагается подковообразно вокруг нижней дольки ушной раковины, она оттопыривается. Кожные покровы вначале не изменены, затем становятся напряженными, лоснятся. Припухание желёз сопровождается прекращением слюноотделения, изредка бывает обильная саливация. Можно отметить три болезненные точки при пальпации: впереди козелка уха, у верхушки сосцевидного отростка, над вырезкой нижней челюсти. Продолжительность лихорадочного периода 4-7 дней. Припухлость постепенно, в течение 2-4 недель, исчезает. В крови отмечается лейкопения, иногда лейкоцитоз; СОЭ увеличена.

Осложнения. Наиболее частым осложнением является орхит.

Иногда отмечается нагноение слюнной железы, образуется несколько гнойных очагов. В единичных случаях паротит заканчивается некрозом слюнной железы. Отмечены также случаи поражения периферических нервов (лицевого, ушного).

Профилактика. Профилактика заключается в изоляции больных на время болезни и на 14 дней после.

Лечение. Постельный режим. Уход за полостью рта, жидкая пища, согревающие компрессы на область железы. В затянувшихся случаях для профилактики осложнений показано применение антибиотиков, сульфаниламидных препаратов. При нагноении следует сделать разрез параллельно и ниже угла нижней челюсти.

**Гриппозный сиалоаденит.** У некоторых больных гриппом на фоне общего недомогания и лихорадочного состояния внезапно появляется припухлость в области слюнных желёз. Припухлость быстро увеличивается, появляется значительный коллатеральный отёк, пальпируется инфильтрат деревянистой плотности в области поражённых желёз. Возле устья протоков слюнных желёз на слизистой оболочке появляется воспаление. Слюноотделения из поражённых желёз нет. У некоторых больных поражённая железа быстро абсцедирует и расплавляется, при этом из протока выделяется гной.

В первые дни заболевания обнадеживающий эффект даёт применение интерферона (по 5 капель в каждую ноздрю через 2-3 часа).

### **Острые сиалоадениты, вызванные общими и местными причинами.**

Из общих причин можно отметить инфекционные заболевания (тиф, дизентерия, скарлатина, острый полиартрит) и операции в брюшной полости, которые приводят к снижению функции слюнных желёз.

К местным причинам сиалоаденита можно отнести инфицирование железы при внедрении в протоки инородных тел, распространении воспалительного процесса из соседних клетчаточных пространств, из области нагноившихся лимфатических узлов. Сиалоаденит может возникать при различных формах стоматитов, особенно язвенных, а также механических повреждениях железы.

Клиника. Клинические симптомы острого сиалоаденита, определяются локализацией воспалительного процесса в околоушной, поднижнечелюстной или п

- С. Больные

жалуются на понижение слуха в результате сдавления припухлостью наружного слухового прохода. Одним из основных симптомов острого паротита является резкое понижение, а иногда полное отсутствие слюноотделения из поражённой железы (сухость во рту). Припухлость возникает обычно за углом нижней челюсти и постепенно распространяется на область всей околоушной железы, нижняя доля ушной раковины (мочка) уха оттопыривается. С увеличением припухлости усиливаются стреляющие боли, при гнойном расплавлении железы появляется сведение челюстей за счёт инфильтрации жевательной мышцы, в редких случаях – затруднённое глотание и дыхание. Кожные покровы над желёзой в начале заболевания имеют нормальную окраску, а позднее гиперемированы, неподвижны. При пальпации обнаруживается плотный болезненный инфильтрат соответственно околоушной слюнной железе. Из протока слюнной железы можно получить вначале мутноватую слизистую жидкость, а в последующем гной. Слизистая оболочка в области выводного протока отёчна, гиперемирована.

Профилактика паротита после операций в брюшной полости, при стоматитах и инфекционных заболеваниях заключается в тщательном уходе за полостью рта, полоскании рта после приёма пищи 1% раствором бикарбоната натрия или слабым раствором перманганата калия.

Для повышения функциональной деятельности слюнных желёз показана соответствующая диета (сухари, кислая пища), усиливающая слюноотделение. Можно также назначить внутрь 1% раствор хлорида пилокарпина по 4-6 капель 3-4 раза в день.

При остром гнойном воспалении поднижнечелюстных и подъязычных слюнных желёз больные отмечают припухлость и боли в поднижнечелюстной или подъязычной областях, боли при глотании.

При образовании абсцесса по ходу протока поднижнечелюстной или подъязычной слюнной железы можно видеть выбухание и покраснение слизистой оболочки по ходу подъязычного валика, а во время пальпации ощущается флюктуация.

Лечение зависит от стадии процесса. В начальных стадиях сиалоаденита применяют сухое тепло, соллюкс, для увеличения слюноотделения – соответствующую диету, внутрь 4-6 капель 1% раствора хлористоводородного пилокарпина 2-3 раза в день (не более 10 дней). Внутрь назначают аскорбиновую кислоту по 0,5 г 2 раза в день, сульфаниламиды и десенсибилизирующие средства.

При появлении плотного безболезненного инфильтрата показано назначение антибиотиков, внутривенно можно вводить трасилол.

При нагноениях в области околоушной слюнной железы производят разрез под углом нижней челюсти, огибая его, длиной 4-6 см. При этом рассекают кожу, подкожную клетчатку, околоушно-жевательную фасцию, затем раздвигают ткани слюнной железы тупым путём во избежание повреждения лицевого нерва. Рану дренируют до отхождения некротизировавшихся участков железы.

## **Хроническое воспаление слюнных желёз**

Этиология хронического воспаления слюнных желёз в большинстве случаев неизвестна. Выделяют следующие группы сиалоаденитов: неспецифические (интерстициальный, паренхиматозный, сиалодохит), специфические: (актиномикоз, туберкулёз, сифилис) и калькулёзный (слюннокаменная болезнь).

Клинически все формы хронических сиалоаденитов имеют ряд общих признаков: начинаются незаметно для больного, характеризуются длительным течением, медленным нарастанием симптомов, периодическим обострениями.

### **Хронический интерстициальный сиалоаденит**

Патологоанатомически отмечается разрастанием стромы, она инфильтрирована, в поздней стадии гиалинизирована, образуются тяжи плотной фиброзной ткани. В паренхиме наблюдаются дистрофические изменения.

Клиника. Безболезненно появляется припухлость в области чаще околоушной или поднижнечелюстной слюнной железы. Это обстоятельство и заставляет больного обратиться к врачу. Во время обострения больных беспокоят несильные боли, иррадиирующие в ухо. Иногда поражается одна околоушная железа.

В начальной стадии заболевания при осмотре больного отмечается припухлость в околоушно-жевательной области, кожа под ней нормальной окраски, подвижная. При пальпации ощущается мягкая консистенция увеличенной железы, она не спаяна с кожей. Из протока железы выделяется прозрачная слюна, иногда в несколько меньшем количестве, чем обычно. На сиалограмме в этой стадии не отмечается никаких изменений или определяется небольшое сужение протоков I-II порядка.

- С. Железа

увеличивается ещё больше, она слегка уплотняется, появляется небольшая болезненность. Из протока пораженной железы выделяется слегка мутная слюна, что можно определить, собрав её в пробирку. После стихания обострения сиалоаденита железа остаётся увеличенной, слюна становится прозрачной, устье протока сужено, зондирование его затруднено.

При цитологическом исследовании У. А. Саидкаримова установила повышение десквамации протокового эпителия. В мазке слюны имеются нейтрофилы, лимфоидные и гистиоидные элементы, единичные бокаловидные клетки.

Сиалография даёт возможность установить сужение всех протоков железы, они имеют чёткие и ровные контуры. Заполняя железу йодолиполом, ввести его можно в меньшем количестве, чем обычно (0,5-0,8 мл).

В поздней стадии заболевания у больных уменьшено количество слюны из протоков железы, процесс часто обостряется (1-2 раза в год). Пораженная железа в этой стадии ещё больше увеличивается и уплотняется.

На сиалограмме в поздней стадии заболевания, суженные протоки железы прерывисты, мелкие протоки не заполняются.

### **Хронический паренхиматозный сиалоаденит**

При паренхиматозном сиалоадените поражаются околоушные слюнные железы.

Патологоанатомическая картина заключается в поражении концевых отделов железы: атрофические процессы, расширение междольковых, а иногда и более крупных протоков, пролиферация протокового эпителия, лимфоидная инфильтрация стромы.

Клиника. Начало заболевания часто проходит незаметно для больного. Одним из первых признаков является выделение из протока пораженной железы прозрачной слюны с примесью хлопьев и комочков слизи.

Возникают сильные боли в области железы и припухлость, повышается температура тела, кожные покровы могут быть покрасневшими и спаянными с железой, припухлость быстро увеличивается. После стихания острых явлений заболевание становится незаметным. По утрам выделение слюны бывает обильнее.

В поздней стадии заболевания оно обостряется часто, через 2-3 месяца, и длится десятилетиями. Пораженная слюнная железа постепенно становится увеличенной, бугристой, уплотняется. Кожа над ней остаётся неизменной.

Из протока пораженной железы при массировании выделяются слизистые пробки, иногда с гнойными включениями.

Цитологическое исследование (О. В. Рыбалов) мазка секрета, проведенное в период ремиссии, показывает множество нейтрофилов в стадии дегенерации. Встречаются лимфобласты, лимфоциты и ретикулярные клетки, кубический и цилиндрический эпителий, небольшое количество бокаловидных клеток и клеток плоского эпителия.

На сиалограмме при хроническом паренхиматозном сиалоадените паренхима железы видна нечётко, нет изображения протоков IV-V порядка. В концевых отделах протоков располагаются полости разной величины, заполненные контрастной массой. Главный проток, как правило, в начальной стадии не изменён, в поздней - его контуры становятся неровными, но остаются чёткими.

### **Хронический сиалодохит**

Для хронического сиалодохита характерно первичное поражение выводных протоков околоушной или поднижнечелюстной железы – главных и внутрижелезистых ветвей с неравномерным и значительным расширением.

Клиника. Больные жалуются на самопроизвольное выделение большого количества слюны солоноватого вкуса, особенно при еде. Иногда во время еды беспокоят распирающие боли в области железы. Это связано с ретенцией слюны в протоках железы вследствие закупорки суженных участков слизию. При осмотре больного изменений обычно не определяют. В полости рта можно видеть выделение слизистого секрета из устья протока пораженной железы.

При бимануальной пальпации в стадии ремиссии прощупывается тяж соответственно расположению протока околоушной или подчелюстной железы.

В период обострения появляются боли и припухлость железы.

На сиалограмме в ранней стадии заболевания видно неравномерное расширение протоков железы, они имеют чёткие контуры, паренхима железы остаётся неизменной. В поздней стадии заболевания контуры расширенных протоков становятся неровными, расширенные участки протока чередуются с участками сужения.

Лечение. Этиология хронических сиалоаденитов неизвестна, поэтому лечение может быть лишь патогенетическим и симптоматическим. При всех формах хронического сиалоаденита лечение направлено на восстановление функции железы, рассасывание воспалительных инфильтратов, нормализацию обменных процессов в железе и предупреждение обострений сиалоаденита.

Лечение больных в фазе обострения хронического сиалоаденита проводят по тем же правилам, что и лечение острых сиалоаденитов. Так при хронических сиалоаденитах происходит склерозирование междольковой соединительной ткани, целесообразно применение рассасывающих средств. С этой целью назначают раствор йодида калия по 1 столовой ложке 3 раза в день, начиная с 2% концентрации и постепенно повышая её до 10%.

При некоторых формах сиалоаденита, слюноотделение понижено, поэтому следует проводить лечение, направленное на улучшение секреции слюнных желёз.

Хирургическое лечение – удаление поражённой слюнной железы – проводится по строгим показаниям.



Удаление слюнных желёз при хроническом сиалоадените показано лишь у больных, страдающих частыми обострениями процесса, при неэффективности консервативной терапии. Пораженную околоушную железу удаляют с сохранением лицевого нерва.

### **Хронический специфический сиалоаденит (актиномикоз, туберкулез, сифилис)**

Хронический сиалоаденит, возникший в результате проникновения в протоки или паренхиму железы возбудителей актиномикоза, туберкулёза, сифилиса, носит название специфического.

**Актиномикоз слюнных желёз.** Наиболее часто поражаются поднижнечелюстные, реже – околоушные слюнные железы.

**Клиника.** Больные жалуются на припухлость и уплотнение отдельных участков слюнной железы. При актиномикозе околоушной слюнной железы беспокоит затруднённое открывание рта. При осмотре припухлость спаяна с синюшными кожными покровами, имеющими характерную втянутость. Процесс протекает медленно. При образовании на коже или слизистой оболочке полости рта свищей, можно обнаружить в отделяемом, актиномицеты или их друзы.

На сиалограмме железы обнаруживается сужение протоков железы в области поражения, в местах абсцедирования появляются полости неправильной формы.

**Туберкулез слюнных желёз.** Туберкулёзное поражение бывает редко. Инфекция распространяется в слюнные железы лимфогенным или гематогенным путём.

**Клиника.** Поражается околоушная или поднижнечелюстная слюнная железа. Процесс развивается медленно, иногда годами. Появляется безболезненная припухлость участка или всей слюнной железы. При пальпации в железе ощущаются отдельные уплотненные участки. Туберкулёзное поражение слюнных желёз необходимо дифференцировать со злокачественными новообразованиями (характерны постоянное нарастание процесса, отсутствие ремиссий).

**Лечение** специфическое (после консультации с фтизиатром).

**Сифилис слюнных желёз.** Наблюдается крайне редко, во вторичном периоде сифилиса. Поражается преимущественно околоушная слюнная железа.

**Клиника.** Появляется безболезненная плотная припухлость одного или нескольких участков слюнной железы с последующим быстрым их размягчением (флюктуация). Иногда бывает изъязвление и образуется свищ.

При сифилитическом сиалоадените слюнная железа медленно увеличивается, уплотняется, спаивается с окружающими тканями, ограничивается её подвижность.

Диагноз уточняют на основании анамнеза (заболевание сифилисом), исследования крови (реакция Вассермана), гистологического исследования.

**Лечение.** Специфическое.

### **Хронический калькулёзный сиалоаденит (слюннокаменная болезнь)**

Для слюннокаменной болезни характерно хроническое воспаление слюнной железы с образованием слюнных камней в её протоках. Наиболее часто слюнные камни образуются в протоках поднижнечелюстных желёз, но встречаются и в околоушной, а иногда и в подъязычной и в малых слюнных железах. Чаще слюннокаменной болезнью страдают мужчины среднего возраста. Камни могут образовываться в главном выводном протоке или в протоках I, II, III порядка, их условно называют «камень железы». Число и величина камней бывают различными, от просыаного зерна до куриного яйца. Цвет камней обычно серовато-белый или желтоватый. На изломе камня видна слоистость, ядром камня часто служат инородные тела или колонии грибов.

Образование камней в протоках или слюнных железах, по-видимому, зависит и от нарушения минерального обмена в организме, так как часто при этом наблюдается отложение камней в желчных и мочевых путях.

Клиника. Слюннокаменная болезнь проявляется различными симптомами в зависимости от стадии процесса (А. В. Клементов).

Начальная стадия (без клинических проявлений воспаления) протекает обычно незаметно для больного. В этой стадии больной иногда сообщает о коликообразных болях и припухлости в области слюнной железы при приёме пищи, которые быстро, через 20-30 мин, проходят. При бимануальной пальпации в некоторых случаях удаётся прощупать несколько увеличенную слюнную железу, при расположении камня в главном протоке пальпируется его утолщение.

При нарастании в железе признаков хронического воспаления учащаются его обострения, при этом возникают признаки острого сиалоаденита. В области слюнной железы и по ходу её протоков появляются боли и припухлость, которые быстро нарастают.

В клетчатке, окружающей проток или железу, появляется инфильтрация тканей, развивается гнойный процесс – абсцесс или флегмона.

Больные жалуются на острую боль в области той или иной слюнной железы, припухлость, повышение температуры тела до 37,5 – 37,8 ° С, на общее недомогание.

Боли усиливаются при приёме пищи.

При осмотре больного, кроме воспалительных явлений в мягких тканях, обращает на себя внимание локализация процесса в области протоков или железы, покраснение и зияние устья протока, отсутствие выделений из него или выделение гноя.

При слюннокаменной болезни в поздней стадии, при клинических признаках хронического воспаления, больные жалуются на постоянную припухлость в области железы, колющие боли, особенно при приёме кислой пищи. При опросе больных выясняется большая длительность заболевания (от 3 до 30 лет). Больные отмечают частые кратковременные обострения процесса.

Объективно при осмотре больного можно видеть припухлость в области железы (поднижнечелюстной, околоушной). Ощупыванием определяют уплотнённую, иногда бугристую, безболезненную слюнную железу и увеличение лимфатических узлов. Бимануальная пальпация (двумя руками – из полости рта и снаружи) даёт возможность определить плотное образование по ходу протока или в среднем отделе уплотненной и увеличенной поднижнечелюстной слюнной железы (камень).

Выделение слюны резко уменьшено по сравнению с симметричной железой на 1 – 1,3 мл.

Диагноз слюннокаменной болезни подтверждается рентгенологическим исследованием. Камень можно обнаружить на рентгенограмме дна полости рта или на боковой проекции тела нижней челюсти. Для определения состояния протоков железы и выявления нерентгеноконтрастных камней целесообразно произвести сиалографию.

Лечение слюннокаменной болезни зависит от стадии процесса. В начальной и в поздней стадии показано удаление камня, при необратимых изменениях в протоках и железе – удаление железы.

### **Свищи слюнных желёз**

Свищи околоушной слюнной железы и её протока возникают в результате ранения, реже как исход воспалительного процесса железы (слюнные камни, инородные тела, нагноения), иногда как результат гнойных и других процессов в области щеки и околоушно-жевательной области (флегмона, нома, сифилис, рак и др.).

Свищи поднижнечелюстной слюнной железы наблюдаются весьма редко. Они возникают вследствие эпителизации раневого канала за счёт клеток слюнных протоков и

кожного эпителия. Наиболее стойкие свищи возникают при ранении главного выводного протока.

Свищи околоушной слюнной железы принято делить на свищи главного протока и внутрижелезистых протоков.

**Клиника.** Больные жалуются на постоянное истечение слюны из свищевого хода на поверхность кожи лица, усиливающееся при приёме пищи. На кожных покровах лица, непрерывно увлажняемых слюной, часто наблюдается раздражение.

При обследовании больного удаётся обнаружить свищевой ход соответственно месту поражения. Из точечного входа на дне воронкообразного углубления по каплям выделяется светлая жидкость.

Для определения проходимости протока его зондируют тонким гибким зондом.

**Лечение.** Выбор того или иного способа лечения при свищах главного протока и околоушной слюнной железы зависит от ряда их особенностей.

Способы лечения свищей слюнной железы можно разделить на три группы:

- 1) хирургические способы лечения слюнных свищей;
- 2) способы, основанные на уменьшении слюноотделения, впрыскивании через свищ прижигающих медикаментов или прижигании свищевого хода, вызывающих слипчивый процесс (вспомогательные способы);
- 3) способы погашения функции околоушной слюнной железы путём её денервации или облучения рентгеновыми лучами.

### **Хроническое воспаление слюнных желёз**

Этиология хронического воспаления слюнных желёз в большинстве случаев неизвестна. Выделяют следующие группы сиалоаденитов: неспецифические (интерстициальный, паренхиматозный, сиалодохит), специфические: (актиномикоз, туберкулёз, сифилис) и калькулёзный (слюннокаменная болезнь).

Клинически все формы хронических сиалоаденитов имеют ряд общих признаков: начинаются незаметно для больного, характеризуются длительным течением, медленным нарастанием симптомов, периодическим обострениями.

### **Хронический интерстициальный сиалоаденит**

Патологоанатомически отмечается разрастанием стромы, она инфильтрирована, в поздней стадии гиалинизирована, образуются тяжи плотной фиброзной ткани. В паренхиме наблюдаются дистрофические изменения.

**Клиника.** Безболезненно появляется припухлость в области чаще околоушной или поднижнечелюстной слюнной железы. Это обстоятельство и заставляет больного обратиться к врачу. Во время обострения больных беспокоят несильные боли, иррадиирующие в ухо. Иногда поражается одна околоушная железа.

В начальной стадии заболевания при осмотре больного отмечается припухлость в околоушно-жевательной области, кожа под ней нормальной окраски, подвижная. При пальпации ощущается мягкая консистенция увеличенной железы, она не спаяна с кожей. Из протока железы выделяется прозрачная слюна, иногда в несколько меньшем количестве, чем обычно. На сиалограмме в этой стадии не отмечается никаких изменений или определяется небольшое сужение протоков I-II порядка.

Через несколько лет после начала заболевания процесс обостряется. В

- С. Железа

увеличивается ещё больше, она слегка уплотняется, появляется небольшая болезненность. Из протока поражённой железы выделяется слегка мутная слюна, что можно определить, собрав её в пробирку. После стихания обострения сиалоаденита железа остаётся увеличенной, слюна становится прозрачной, устье протока сужено, зондирование его затруднено.

При цитологическом исследовании У. А. Саидкаримова установила повышение десквамации протокового эпителия. В мазке слюны имеются нейтрофилы, лимфоидные и гистиоидные элементы, единичные бокаловидные клетки.

Сиалография даёт возможность установить сужение всех протоков железы, они имеют чёткие и ровные контуры. Заполняя железу йодолиполом, ввести его можно в меньшем количестве, чем обычно (0,5-0,8 мл).

В поздней стадии заболевания у больных уменьшено количество слюны из протоков железы, процесс часто обостряется (1-2 раза в год). Пораженная железа в этой стадии ещё больше увеличивается и уплотняется.

На сиалограмме в поздней стадии заболевания, суженные протоки железы прерывисты, мелкие протоки не заполняются.

### **Хронический паренхиматозный сиалоаденит**

При паренхиматозном сиалоадените поражаются околоушные слюнные железы.

Патологоанатомическая картина заключается в поражении концевых отделов железы: атрофические процессы, расширение междольковых, а иногда и более крупных протоков, пролиферация протокового эпителия, лимфоидная инфильтрация стромы.

Клиника. Начало заболевания часто проходит незаметно для больного. Одним из первых признаков является выделение из протока пораженной железы прозрачной слюны с примесью хлопьев и комочков слизи.

Возникают сильные боли в области железы и припухлость, повышается температура тела, кожные покровы могут быть покрасневшими и спаянными с железой, припухлость быстро увеличивается. После стихания острых явлений заболевание становится незаметным. По утрам выделение слюны бывает обильнее.

В поздней стадии заболевания оно обостряется часто, через 2-3 месяца, и длится десятилетиями. Пораженная слюнная железа постепенно становится увеличенной, бугристой, уплотняется. Кожа над ней остаётся неизменной.

Из протока пораженной железы при массировании выделяются слизистые пробки, иногда с гнойными включениями.

Цитологическое исследование (О. В. Рыбалов) мазка секрета, проведенное в период ремиссии, показывает множество нейтрофилов в стадии дегенерации. Встречаются лимфобласты, лимфоциты и ретикулярные клетки, кубический и цилиндрический эпителий, небольшое количество бокаловидных клеток и клеток плоского эпителия.

На сиалограмме при хроническом паренхиматозном сиалоадените паренхима железы видна нечётко, нет изображения протоков IV-V порядка. В концевых отделах протоков располагаются полости разной величины, заполненные контрастной массой. Главный проток, как правило, в начальной стадии не изменён, в поздней - его контуры становятся неровными, но остаются чёткими.

### **Хронический сиалодохит**

Для хронического сиалодохита характерно первичное поражение выводных протоков околоушной или поднижнечелюстной железы – главных и внутрижелезистых ветвей с неравномерным и значительным расширением.

Клиника. Больные жалуются на самопроизвольное выделение большого количества слюны солоноватого вкуса, особенно при еде. Иногда во время еды беспокоят распирающие боли в области железы. Это связано с ретенцией слюны в протоках железы вследствие закупорки суженных участков слизью. При осмотре больного изменений обычно не определяют. В полости рта можно видеть выделение слизистого секрета из устья протока пораженной железы.

При бимануальной пальпации в стадии ремиссии прощупывается тяж соответственно расположению протока околоушной или подчелюстной железы.

В период обострения появляются боли и припухлость железы.

На сиалограмме в ранней стадии заболевания видно неравномерное расширение протоков железы, они имеют чёткие контуры, паренхима железы остаётся неизменной. В поздней стадии заболевания контуры расширенных протоков становятся неровными, расширенные участки протока чередуются с участками сужения.

Лечение. Этиология хронических сиалоаденитов неизвестна, поэтому лечение может быть лишь патогенетическим и симптоматическим. При всех формах хронического сиалоаденита лечение направлено на восстановление функции железы, рассасывание воспалительных инфильтратов, нормализацию обменных процессов в железе и предупреждение обострений сиалоаденита.

Лечение больных в фазе обострения хронического сиалоаденита проводят по тем же правилам, что и лечение острых сиалоаденитов. Так при хронических сиалоаденитах происходит склерозирование междольковой соединительной ткани, целесообразно применение рассасывающих средств. С этой целью назначают раствор йодида калия по 1 столовой ложке 3 раза в день, начиная с 2% концентрации и постепенно повышая её до 10%.

При некоторых формах сиалоаденита, слюноотделение снижено, поэтому следует проводить лечение, направленное на улучшение секреции слюнных желёз.

Хирургическое лечение – удаление поражённой слюнной железы – проводится по строгим показаниям.

Удаление слюнных желёз при хроническом сиалоадените показано лишь у больных, страдающих частыми обострениями процесса, при неэффективности консервативной терапии. Поражённую околоушную железу удаляют с сохранением лицевого нерва.

### **Хронический специфический сиалоаденит (актиномикоз, туберкулез, сифилис)**

Хронический сиалоаденит, возникший в результате проникновения в протоки или паренхиму железы возбудителей актиномикоза, туберкулёза, сифилиса, носит название специфического.

Актиномикоз слюнных желёз. Наиболее часто поражаются поднижнечелюстные, реже – околоушные слюнные железы.

Клиника. Больные жалуются на припухлость и уплотнение отдельных участков слюнной железы. При актиномикозе околоушной слюнной железы беспокоит затруднённое открывание рта. При осмотре припухлость спаяна с синюшными кожными покровами, имеющими характерную втянутость. Процесс протекает медленно. При образовании на коже или слизистой оболочке полости рта свищей, можно обнаружить в отделяемом, актиномицеты или их друзы.

На сиалограмме железы обнаруживается сужение протоков железы в области поражения, в местах абсцедирования появляются полости неправильной формы.

Туберкулез слюнных желёз. Туберкулёзное поражение бывает редко. Инфекция распространяется в слюнные железы лимфогенным или гематогенным путём.

Клиника. Поражается околоушная или поднижнечелюстная слюнная железа. Процесс развивается медленно, иногда годами. Появляется безболезненная припухлость участка или всей слюнной железы. При пальпации в железе ощущаются отдельные уплотнённые участки. Туберкулёзное поражение слюнных желёз необходимо дифференцировать со злокачественными новообразованиями (характерны постоянное нарастание процесса, отсутствие ремиссий).

Лечение специфическое (после консультации с фтизиатром).

Сифилис слюнных желёз. Наблюдается крайне редко, во вторичном периоде сифилиса. Поражается преимущественно околоушная слюнная железа.

Клиника. Появляется безболезненная плотная припухлость одного или нескольких участков слюнной железы с последующим быстрым их размягчением (флюктуация). Иногда бывает изъязвление и образуется свищ.

При сифилитическом сиалоадените слюнная железа медленно увеличивается, уплотняется, спаивается с окружающими тканями, ограничивается её подвижность.

Диагноз уточняют на основании анамнеза (заболевание сифилисом), исследования крови (реакция Вассермана), гистологического исследования.

Лечение. Специфическое.

### **Хронический калькулёзный сиалоаденит (слюннокаменная болезнь)**

Для слюннокаменной болезни характерно хроническое воспаление слюнной железы с образованием слюнных камней в её протоках. Наиболее часто слюнные камни образуются в протоках поднижнечелюстных желёз, но встречаются и в околоушной, а иногда и в подъязычной и в малых слюнных железах. Чаще слюннокаменной болезнью страдают мужчины среднего возраста. Камни могут образовываться в главном выводном протоке или в протоках I, II, III порядка, их условно называют «камень железы». Число и величина камней бывают различными, от просыаного зерна до куриного яйца. Цвет камней обычно серовато-белый или желтоватый. На изломе камня видна слоистость, ядром камня часто служат инородные тела или колонии грибов.

Образование камней в протоках или слюнных железах, по-видимому, зависит и от нарушения минерального обмена в организме, так как часто при этом наблюдается отложение камней в желчных и мочевых путях.

Клиника. Слюннокаменная болезнь проявляется различными симптомами в зависимости от стадии процесса (А. В. Клементов).

Начальная стадия (без клинических проявлений воспаления) протекает обычно незаметно для больного. В этой стадии больной иногда сообщает о коликообразных болях и припухлости в области слюнной железы при приёме пищи, которые быстро, через 20-30 мин, проходят. При бимануальной пальпации в некоторых случаях удаётся прощупать несколько увеличенную слюнную железу, при расположении камня в главном протоке пальпируется его утолщение.

При нарастании в железе признаков хронического воспаления учащаются его обострения, при этом возникают признаки острого сиалоаденита. В области слюнной железы и по ходу её протоков появляются боли и припухлость, которые быстро нарастают.

В клетчатке, окружающей проток или железу, появляется инфильтрация тканей, развивается гнойный процесс – абсцесс или флегмона.

Больные жалуются на острую боль в области той или иной слюнной железы, припухлость, повышение температуры тела до 37,5 – 37,8 °С, на общее недомогание.

Боли усиливаются при приёме пищи.

При осмотре больного, кроме воспалительных явлений в мягких тканях, обращает на себя внимание локализация процесса в области протоков или железы, покраснение и зияние устья протока, отсутствие выделений из него или выделение гноя.

При слюннокаменной болезни в поздней стадии, при клинических признаках хронического воспаления, больные жалуются на постоянную припухлость в области железы, колющие боли, особенно при приёме кислой пищи. При опросе больных выясняется большая длительность заболевания (от 3 до 30 лет). Больные отмечают частые кратковременные обострения процесса.

Объективно при осмотре больного можно видеть припухлость в области железы (поднижнечелюстной, околоушной). Ощупыванием определяют уплотнённую, иногда бугристую, безболезненную слюнную железу и увеличение лимфатических узлов. Бимануальная пальпация (двумя руками – из полости рта и снаружи) даёт возможность определить плотное образование по ходу протока или в среднем отделе уплотненной и увеличенной поднижнечелюстной слюнной железы (камень).

Выделение слюны резко уменьшено по сравнению с симметричной железой на 1 – 1,3 мл. Диагноз слюннокаменной болезни подтверждается рентгенологическим исследованием.

Камень можно обнаружить на рентгенограмме дна полости рта или на боковой проекции тела нижней челюсти. Для определения состояния протоков железы и выявления нерентгеноконтрастных камней целесообразно произвести сиалографию.

Лечение слюннокаменной болезни зависит от стадии процесса. В начальной и в поздней стадии показано удаление камня, при необратимых изменениях в протоках и железе – удаление железы.

#### **Свищи слюнных желёз**

Свищи околоушной слюнной железы и её протока возникают в результате ранения, реже как исход воспалительного процесса железы (слюнные камни, инородные тела, нагноения), иногда как результат гнойных и других процессов в области щеки и околоушно-жевательной области (флегмона, нома, сифилис, рак и др.).

Свищи поднижнечелюстной слюнной железы наблюдаются весьма редко. Они возникают вследствие эпителизации раневого канала за счёт клеток слюнных протоков и кожного эпителия. Наиболее стойкие свищи возникают при ранении главного выводного протока.

Свищи околоушной слюнной железы принято делить на свищи главного протока и внутрижелезистых протоков.

Клиника. Больные жалуются на постоянное истечение слюны из свищевого хода на поверхность кожи лица, усиливающееся при приёме пищи. На кожных покровах лица, непрерывно увлажняемых слюной, часто наблюдается раздражение.

При обследовании больного удаётся обнаружить свищевой ход соответственно месту поражения. Из точечного входа на дне воронкообразного углубления по каплям выделяется светлая жидкость.

Для определения проходимости протока его зондируют тонким гибким зондом.

Лечение. Выбор того или иного способа лечения при свищах главного протока и околоушной слюнной железы зависит от ряда их особенностей.

Способы лечения свищей слюнной железы можно разделить на три группы:

- 1) хирургические способы лечения слюнных свищей;
- 2) способы, основанные на уменьшении слюноотделения, впрыскивании через свищ прижигающих медикаментов или прижигании свищевого хода, вызывающих слипчивый процесс (вспомогательные способы);
- 3) способы погашения функции околоушной слюнной железы путём её денервации или облучения рентгеновыми лучами.

## ИСТОРИЯ БОЛЕЗНИ

больного Лебедева Владимира Алексеевича.

Клинический диагноз:

- а). Основное заболевание: острый гнойный периостит правой верхней челюстной кости;
- б). Сопутствующие заболевания: множественный кариес;
- в). Осложнения основного заболевания: — .

### ОБЩИЕ СВЕДЕНИЯ

1. Лебедев Владимир Алексеевич
2. Возраст: 3 года, дата рождения: 28 апреля 2003 г.
3. Пол: мужской
4. Национальность: русский
5. Место жительства: г. Ижевск ул. Школьная 17-6
6. ДДУ: д/с № 71
7. Дата заболевания: 26 мая 2006 г.
8. Дата поступления в клинику: 27 мая 2006 г.  
Дата курации: 30 мая 2006 г.

### АНАМНЕЗ

#### **1. АНАМНЕЗ НАСТОЯЩЕГО ЗАБОЛЕВАНИЯ (ANAMNESIS MORBI)**

**Жалобы при поступлении.** Жалобы на сильную боль в области верхней десны, усиливающуюся при касании к десне, верхним резцам, препятствующую жеванию; отечность верхней десны, верхней губы; повышение температуры тела до  $37,6 - 38^0$  С; общую слабость, беспокойство.

На день курации имеются жалобы на незначительную слабость.

**1.2. Развитие и течение болезни.** В течение 5 дней до поступления в клинику болел гриппом; заболевание протекало тяжело, температура тела находилась на уровне  $38-39,5^0$  С, ребенок ослаб, похудел; к вечеру 25 мая состояние больного улучшилось, нормализовалась температура тела. В ночь с 26 на 27 мая ребенок вновь стал беспокойным, плохо спал. Утром 27 мая обнаружилась отечность и болезненность верхней десны в области резцов, отечность верхней губы, температура тела  $37,8^0$  С. Обратились в детскую городскую клиническую больницу №2; ребенка госпитализировали в стоматологическое отделение. В тот же день было проведено оперативное лечение: были удалены правые верхние медиальный и латеральный резцы, произведено вскрытие и дренирование образовавшегося в области верхней десны гнояника. Состояние больного в тот же день улучшилось: уменьшились боли, нормализовалась температура тела. Дренаж убрали 29 мая.

#### **2. АНАМНЕЗ ЖИЗНИ (ANAMNESIS VITAE)**

Родился и живет в городе Ижевске. В развитии от сверстников не отстает. Все продукты и блюда прикорма введены в срок. Питание регулярное, разнообразное, калорийность средняя. Перенесенные заболевания: в возрасте 2 лет перенес краснуху; перенес ОРВИ, грипп.

Материально-бытовые условия удовлетворительные. Посещает детский сад № 71. Наследственность: у матери хронический периодонтит, неправильный прикус (прогения); у бабушки по материнской линии – хронический периодонтит. У родственников отсутствовали туберкулез, сифилис, алкоголизм, психические болезни и злокачественные новообразования.

Аллергологический анамнез: непереносимости лекарственных препаратов и пищевых продуктов не выявлено. Переливания крови не проводилось.



## **ОБЪЕКТИВНОЕ ИССЛЕДОВАНИЕ**

### **ОБЩИЙ ОСМОТР БОЛЬНОГО**

Общее состояние удовлетворительное. Положение активное. Сознание ясное. Походка уверенная. Осанка прямая. Выражение лица обычное. Форма головы не изменена. Квадратного, башенного черепа нет, размягчение костей черепа отсутствует. Мозговой череп преобладает над лицевым.

Глазные щели расположены симметрично. Слизистая склеры, конъюнктивы физиологической окраски. Зрачки одинаковые, правильной формы. Прямая реакция на свет живая, содружественная - живая. Симптомы Грефе, Краусса, Мебиуса, Штельвага отрицательные. Нистагм отсутствует.

Спинка носа: западания нет; искривление носовой перегородки, дефекты, седловидный нос отсутствуют. Крылья носа в акте дыхания не участвуют. Носогубные складки симметричны. Углы губ находятся на одном уровне; трещин, заед, высыпаний нет. Губы физиологической окраски.

Шея средних размеров. Кровенаполнение сосудов шеи нормальное; кривошеи, ограничения движения нет; воротника Стокса, ожерелья Венеры нет. Щитовидная железа не пальпируется.

Запах тела и выдыхаемого воздуха физиологический. Телосложение правильное. Конституция нормостеническая. Удовлетворительное питание. Подкожная жировая клетчатка – 1,5 см в области реберной дуги, на передней брюшной стенке уровне пупка, в области нижнего угла лопатки, на внутренней поверхности бедра, плеча; у края грудины – 1 см; распределение равномерное.

Кожные покровы физиологической окраски, сыпи, язв, рубцов, пролежней нет. Коллатеральное кровообращение отсутствует.

Ногти физиологической окраски, расслоения, исчерченности нет. Ногтей в виде «часовых стекол», пальцев в виде «барабанных палочек» нет.

Пальпация кожи: тургор сохранен, влажность нормальная, эластичность кожи на тыльной стороне кистей сохранена.

Лимфоузлы: околоушные, собственно шейные, заушные, надключичные, подключичные, подмышечные, подколенные, – не пальпируются; подчелюстные – увеличены до 7-8 мм, безболезненные, мягко-эластической консистенции, с гладкой поверхностью, подвижны, с окружающими тканями не спаяны.

Кости безболезненны, не деформированы, опорная функция не нарушена. Суставы: движения в полном объеме, безболезненны, кожа над суставами не изменена. Мышцы безболезненны; функции сохранены, мышечная сила симметрично снижена. Позвоночник имеет физиологические изгибы, безболезненный; движение в полном объеме. Трemor пальцев рук отсутствует.

Отеков на лице, крестце, голених нет.

### **ИССЛЕДОВАНИЕ СИСТЕМЫ ДЫХАНИЯ**

**1. Осмотр грудной клетки.** Грудная клетка нормостеническая: переднезадний размер меньше бокового, над- и подключичные ямки выражены умеренно, ребра имеют умеренно-косой ход, межреберные промежутки умеренно выражены, плечевой угол тупой, угол Людвига не выражен, эпигастральный угол прямой, лопатки контурируются нерезко; грудной отдел туловища по высоте равен брюшному.

Обе половины грудной клетки участвуют в акте дыхания, отставания одной половины от другой нет. Смешанный тип дыхания. Ритм дыхания правильный. Дыхательные движения средней глубины; частота дыхательных движений – 28 в минуту. Объективные признаки одышки: изменение частоты и глубины дыхания, участие вспомогательной мускулатуры и крыльев носа в акте дыхания, акроцианоз, ортопноэ, – отсутствуют.

**2. Пальпация.** Резистентность грудной клетки нормальная. Болезненности по ходу межреберных нервов, мышц, ребер нет. Голосовое дрожание не изменено, проводится одинаково на симметричных участках грудной клетки. Ощущения трения плевры при пальпации нет. Экскурсия грудной клетки при спокойном дыхании составляет 1 см, максимальная экскурсия – 4 см.

### 3. Перкуссия грудной клетки.

#### А. Топографическая перкуссия:

Определение нижних границ легких:

Опознавательная линия	Правое легкое	Левое легкое
Парастернальная	V ребро	—
Срединно-ключичная	VI ребро	—
Передняя подмышечная	VII ребро	VII ребро
Средняя подмышечная	VIII ребро	VIII ребро
Задняя подмышечная	IX ребро	IX ребро
Лопаточная	X ребро	X ребро
Паравертебральная	На уровне остистого отростка XI грудного позвонка	На уровне остистого отростка XI грудного позвонка

Определение активной подвижности легких по линиям:

Опознавательная линия	Правое легкое	Левое легкое
Срединно-ключичная	3 см	—
Средняя подмышечная	4 см	4 см
Лопаточная	3 см	3 см

Высота стояния верхушек легких: спереди (относительно ключицы) – 2 см справа и слева; сзади – на уровне остистого отростка VII шейного позвонка справа и слева. Полулунное пространство Траубе свободно.

Б. Качественная перкуссия: над симметричными участками легких перкуторный звук легочный, не измененный.

**4. Аускультация.** Над симметричными участками легких выслушивается пуэрильное дыхание. Побочные дыхательные шумы: хрипы, шум трения плевры, крепитация, – отсутствуют. Бронхофония не изменена, выслушивается в виде неясного бормотания.

## ИССЛЕДОВАНИЕ СИСТЕМЫ КРОВООБРАЩЕНИЯ

### 1. Осмотр.

Осмотр сердечной области: сердечный горб отсутствует; верхушечный толчок на глаз не определяется. Отрицательного верхушечного толчка нет. Сердечный толчок отсутствует. Эпигастральная пульсация отсутствует.

Осмотр крупных сосудов: пульсация височных артерий, пляска каротид, набухлость шейных вен, венный пульс не наблюдается. Симптом «червячка», капиллярный пульс Квинке, расширение подкожных вен на грудной клетке отсутствуют, варикозного расширения вен на нижних конечностях нет. Симптом Альфреда Мюссе отсутствует.

**2. Пальпация.** Верхушечный толчок пальпируется в 5 межреберье на 1 см кнаружи от левой срединно-ключичной линии; ритмичный, ограниченный (площадь 2 см<sup>2</sup>), средней силы и высоты. Сердечный толчок не определяется.

Симптом «кошачьего мурлыканья», трение перикарда отсутствуют. Ретростернальная пульсация аорты не пальпируется.

Пульс одинакового наполнения на обеих руках. Правильный (pulsus regularis), твердый (pulsus durus), полный (pulsus plenus), большой (pulsus magnus), быстрый (pulsus celer). Частота пульса – 98 в минуту.

### 3. Перкуссия сердца.

Определение границ относительной и абсолютной тупости сердца:

<u>Границы</u>	<u>Относительная тупость</u>	<u>Абсолютная тупость</u>
Правая	правый край грудины	левый край грудины
Левая	на 1 см кнаружи от левой срединно-ключичной линии	на 0,5 см кнутри от левой срединно-ключичной линии
Верхняя	2 ребро	3 ребро

Ширина сосудистого пучка – 3,5 см.

### 4. Аускультация.

#### А. Аускультация сердца:

I точка: выслушиваются 2 тона; тоны ритмичные, усиленные; 1 тон по громкости равен 2 тону. Выслушивается дующий систолический шум.

II точка: выслушиваются 2 тона; тоны ритмичные, усиленные; 1 тон по громкости равен 2 тону.

III точка: выслушиваются 2 тона; тоны ритмичные, усиленные; 2 тон громче, чем 1 тон.

IV точка: выслушиваются 2 тона; тоны ритмичные, усиленные; 2 тон громче, чем 1 тон.

Отмечается акцент II тона в IV точке.

Точка Боткина-Эрба: выслушиваются 2 тона; тоны ритмичные, усиленные; 2 тон громче, чем 1 тон.

Изменений конфигурации тонов ни в одной из точек аускультации нет. Ритм перепела, ритм галопа не выслушиваются. Шум трения перикарда отсутствует.

#### Б. Аускультация сосудов:

На сонных, подключичных артериях выслушиваются 2 тона. Тоны Траубе, двойной шум Виноградова-Дюрозье при аускультации бедренной артерии отсутствуют. Симптом Сиротинина-Куковерова отсутствует. Шум волчка при выслушивании яремных вен отсутствует.

### ИССЛЕДОВАНИЕ СИСТЕМЫ ПИЩЕВАРЕНИЯ

**1. Осмотр живота в вертикальном и горизонтальном положении.** Форма живота обычная, пупок втянут. Расширенные кожные вены, пигментация, цианотические участки отсутствуют. Перистальтические и антиперистальтические движения желудка и кишечника не отмечаются.

**2. Поверхностная пальпация живота в вертикальном и горизонтальном положении.**

Местная и разлитая болезненность не отмечаются. Общее и местное напряжение отсутствует. Грыжевые отверстия, расхождение прямых мышц живота, опухолевидные образования отсутствуют. Асцит методом флюктуации не определяется. Увеличение органов брюшной полости не отмечается.

**3. Глубокая методическая пальпация по Образцову-Стражеско.**

Отделы кишечника пальпируются без особенностей.

Малая кривизна желудка не пальпируется. Большая кривизна желудка пальпируется на 2 см выше пупка в виде безболезненной складки мягко-эластической консистенции, с гладкой поверхностью; привратник не пальпируется.

**Пальпация печени по Образцову.** Нижний край печени выступает из-под правой реберной дуги на 1 см; мягкий, с гладкой поверхностью, острый, ровный, безболезненный. Пульсация при пальпации печени не отмечается.

**Пальпация желчного пузыря.** Желчный пузырь не пальпируется. Симптомы Захарьина, Лепене, Кера-Гаусмана, Ортнера, Образцова-Мерфи, Курвуазье, Георгиевского-Мюсси отрицательные.

**Пальпация поджелудочной железы.** Поджелудочная железа не пальпируется. Болезненность в треугольнике Шоффара не отмечается. Болезненность в точке Дежардена отсутствует. Симптомы Гротта, Мейо-Робсона, Катча отрицательные.

**Пальпация селезенки в горизонтальном положении и на правом боку (по Сали).** Селезенка не прощупывается.

Симптом Поргеса отрицательный.

**5. Перкуссия живота.** Свободная жидкость в брюшной полости не определяется. Симптом Образцова отрицательный.

Перкуторные размеры печени по Курлову:

- 8 см – по правой срединно-ключичной линии;
- 7 см – по передней срединной линии;
- 5 см – по левой реберной дуге.

Перкуторные размеры селезенки: продольный – 5 см, поперечный – 4 см.

**6. Аускультация.** Выслушиваются шумы во всех отделах кишечника. Шум трения брюшины над печенью, селезенкой не выслушивается.

## ИССЛЕДОВАНИЕ ОРГАНОВ МОЧЕОТДЕЛЕНИЯ

**1. Осмотр.** Осмотр поясничной области: припухлости, покраснения кожных покровов нет.

**2. Пальпация.** Пальпация почек по Образцову и Боткину: почки не пальпируются.

Пальпация мочевого пузыря: не пальпируется.

Пальпация по ходу мочеточников: безболезненна.

**4. Перкуссия.** Симптом Пастернацкого отрицательный. Перкуссия мочевого пузыря: перкуторный звук над мочевым пузырем тимпанический.

## STATUS LOCALIS

Лицо симметричное. Кожные покровы физиологической окраски, сыпи, рубцов нет. Носогубные, подбородочные складки не выражены. Углы губ находятся на одном уровне; трещин, заед, высыпаний нет. Губы физиологической окраски.

Регионарные лимфатические узлы: затылочные, заушные, околоушные, задние и передние шейные, подбородочные, надключичные, - не пальпируются; подчелюстные - увеличены до 7-8 мм, безболезненные, мягко-эластической консистенции, с гладкой поверхностью, подвижны, с окружающими тканями не спаяны.

Оба височно-нижнечелюстных сустава безболезненны, кожа над суставами не изменена, припухлости нет; активные и пассивные движения в полном объеме, безболезненны.

Точки выхода ветвей тройничного нерва безболезненны.

Губы физиологической окраски, трещин, высыпаний нет.

Слизистая преддверия полости рта розовая, налетов, кровоизлияний нет. Уздечки верхней и нижней губы физиологической окраски, целостность слизистой сохранена, кровоизлияний, налетов нет. На верхней десне на 5 мм выше лунок правых медиального и латерального резцов имеется послеоперационный горизонтальный разрез длиной 1 см, закрывающийся розовой грануляционной тканью; дренажа нет, отделяемое серозное, скудное. Слизистая десны в области разреза слегка гиперемирована.

Стенозные протоки справа и слева открываются на слизистой щеки на уровне вторых верхних моляров; слизистая вокруг устьев физиологической окраски, отека нет; при

массировании околоушных слюнных желез справа и слева из устьев стеновых протоков свободно выделяется бесцветная, прозрачная слюна серозного характера.

Язык высовывается по срединной линии, имеется белый налет; сосочки выражены, отпечатков зубов нет.

Слизистая дна полости рта физиологической окраски, налетов, кровоизлияний нет. Подъязычные валики хорошо выражены, слизистая физиологической окраски. Слизистая подъязычных сосочков не гиперемирована, из устьев вартоновых протоков справа и слева при массировании подчелюстных слюнных желез свободно выделяется бесцветная, прозрачная слюна серозно-слизистого характера.

Слизистая твердого и мягкого неба физиологической окраски, налетов, кровоизлияний нет. Отмечается незначительная гиперемия небных дужек.

Задняя стенка глотки гладкая, блестящая, физиологической окраски; налетов, кровоизлияний нет.

Миндалины физиологической окраски, налетов кровоизлияний, гнойных пробок, гнояников лакунах нет.

Зубная формула:

	к		у	у	к	к			к
V	IV	III	II	I	I	II	III	IV	V
V	IV	III	II	I	I	II	III	IV	V
	к							к	

$$\text{КПУ} = \text{к} + \text{п} + \text{у} = 6 + 0 + 2 = 8$$

Лунки удаленных зубов закрыты розовыми грануляциями, отделяемого нет.

#### **КЛИНИЧЕСКИЙ ДИАГНОЗ:**

- Основное заболевание: острый гнойный периостит правой верхней челюстной кости;
- Сопутствующие заболевания: множественный кариес;
- Осложнения основного заболевания: — .

#### **ЛЕЧЕНИЕ**

**1. Оперативное лечение.** Местная инфильтрационная анестезия 1% раствором тримекаина. Проводится вскрытие гнойника поперечным разрезом слизистой оболочки десны и надкостницы; гнойная полость дренируется резиновой полоской. «Причинные» зубы: медиальный и латеральный правые верхние резцы, - удаляются.

#### **2. Медикаментозное лечение.**

- Сульфаниламидные препараты:

Rp.: Tab. Sulfadimethoxini 0,5 N. 6

D.S. Принимать внутрь 2 таблетки в первый день, далее по 1 таблетке 1 раз в день, запивая большим количеством воды.

- Ненаркотические анальгетики:

Rp.: Tab. Analgini 0,5 N. 10

D.S. Принимать внутрь по ½ таблетки 2 раза в день.

- Производные нитрофурана:

Rp.: Tab. Furacilini 0,02 ad usum externum N. 10

D.S. Растворить одну таблетку в 100 мл воды, полученным раствором полоскать ротовую полость 2 раза в день.

- Антигистаминные препараты:

Rp.: Tab. Suprastini 0,025 N. 10

D.S. Принимать по ½ таблетки 2 раза в день.

## **Библилграфия:**

- 1) Băcuț G. *Urgențele medico-chirurgicale*. Editura Medicală Universitară. „Iuliu Hațieganu” – Cluj-Napoca, 2002.
- 2) Burlibașa C. *Chirurgie orală și maxilofacială*. Editura Medicina – București: Editura medicală, 2003.
- 3) Ghicavii V. *Farmacoterapia afecțiunilor stomatologice*. Ghid. V. Ghicavii, S.Sârbu, D.Șerbatiuc, Ed.a 2-a revăz. Și compl.- Chișinău, 2002, с.80-100.
- 4) Безрукова В.М., Робустова Т.Г. Руководство по хирургической стоматологии и челюстно-лицевой хирургии, том 1, Москва, 2000, с.161-434.
- 5) Робустова Т.Г. Хирургическая стоматология, Издание второе, переработанное и дополненное, Москва, 2000б с.147-290.
- 6) Тимофеев А.А. Руководство по челюстно-лицевой хирургии и хирургической стоматологии. Киев, 2002, с.183-669.
- 7) Шаргородский А. Г. Клиника, диагностика, лечение и профилактика воспалительных заболеваний лица и шеи. Москва, 2002, с.6-56.

## Содержание

Предисловие.....	2
------------------	---

### I Раздел

Тема № 1. Воспалительные заболевания лица и шеи. Инфекции челюстно-лицевой области и шеи. Периодонтиты.....	3
Тема № 2. Периоститы челюстей.....	6
Тема № 3. Остеомиелит одонтогенный.....	8
Тема № 4. Болезни прорезывания зубов.....	11
Тема № 5. Абсцессы и флегмоны поверхностных и глубоких пространств челюстно-лицевой области (этиология, патогенез, топография, клиническая картина, диагностика и лечение).....	15
Тема № 6. Осложнения воспалительных заболеваний лица и шеи.....	30

### II Раздел

Тема № 1. Лимфаденит.....	33
Тема № 2. Фурункулы и карбункулы.....	38
Тема № 3. Инфекционные воспалительные заболевания челюстно-лицевой области.....	42
Тема № 4. Одонтогенное воспаление верхнечелюстной пазухи (гайморит).....	48
Тема № 5. Заболевания слюнных желёз.....	51
История болезни.....	64
Библиография.....	71